



PROCESSO SELETIVO – EDITAL COREME/FM/ESPEC Nº 05/2023

Instruções

1. **Só abra este caderno quando o fiscal autorizar.**
2. Verifique se o seu nome está correto na capa deste caderno e se a folha de respostas pertence ao **grupo E3**. Informe ao fiscal de sala eventuais divergências.
3. Durante a prova, são **vedadas** a comunicação entre candidatos e a utilização de qualquer material de consulta e de aparelhos de telecomunicação.
4. Duração da prova: **6 horas**. Cabe ao candidato controlar o tempo com base nas informações fornecidas pelo fiscal. O(A) candidato(a) poderá retirar-se da sala definitivamente após decorridas **3 horas** de prova. Não haverá tempo adicional para preenchimento da folha de respostas.
5. Lembre-se de que a FUVEST se reserva ao direito de efetuar procedimentos adicionais de identificação e controle do processo, visando a garantir a plena integridade do exame. Assim, durante a realização da prova, será coletada por um fiscal uma **foto** do(a) candidato(a) para fins de reconhecimento facial, para uso exclusivo da USP e da FUVEST. A imagem não será divulgada nem utilizada para quaisquer outras finalidades, nos termos da lei.
6. Após a autorização do fiscal da sala, verifique se o caderno está completo. Ele deve conter **120** questões objetivas, com 4 alternativas cada. Informe ao fiscal de sala eventuais divergências.
7. Preencha a folha de respostas com cuidado, utilizando caneta esferográfica de **tinta azul ou preta**. Essa folha **não será substituída** em caso de rasura.
8. Ao final da prova, é **obrigatória** a devolução da folha de respostas acompanhada deste caderno de questões.

Declaração

Declaro que li e estou ciente das informações que constam na capa desta prova, na folha de respostas, bem como dos avisos que foram transmitidos pelo fiscal de sala.

ASSINATURA

O(a) candidato(a) que não assinar esta capa será considerado(a) ausente da prova.



TABELA DE ABREVIÇÕES E VALORES LABORATORIAIS DE REFERÊNCIA

LISTA DE ABREVIÇÕES	ALGUNS VALORES DE REFERÊNCIA (ADULTOS)
<p>AA – Ar ambiente AU – Altura Uterina AAS – Ácido Acetilsalicílico BCF – Batimentos Cardíacos Fetais BEG – Bom Estado Geral bpm – Batimentos por Minuto BRNF – Bulhas Rítmicas Normofonéticas s/ Sopros Cr – Creatinina DU – Dinâmica Uterina DUM – Data da Última Menstruação FC – Frequência Cardíaca FR – Frequência Respiratória Hb – Hemoglobina HCM – Hemoglobina Corpuscular Média Ht – Hematócrito IC_{95%} – Intervalo de Confiança de 95% IMC – Índice de Massa Corpórea ipm – Incursões por Minuto IRT – Tripsina Imunoreativa Neonatal mmHg – Milímetros de Mercúrio MMII – Membros Inferiores MV – Murmúrios Vesiculares P – Pulso PA – Pressão Arterial pCO₂ – Pressão Parcial de CO₂ PEEP – Pressão Expiratória Final Positiva PO – Pós-Operatório pO₂ – Pressão Parcial de O₂ POCUS – Ultrassom <i>point-of-care</i> PS – Pronto-Socorro PSA – Antígeno Prostático Específico REG – Regular Estado Geral RHZE – R (rifampicina), H (isoniazida), Z (pirazinamida) e E (etambutol) RN – Recém-nascido Sat – Saturação SpO₂ – Saturação de Oxigênio TEC – Tempo de Enchimento Capilar Temp. – Temperatura axilar TPO – Tireoperoxidase TRAB – Anticorpo anti-receptor de TSH TSH – Hormônio tireo-estimulante TTGO – Teste de Tolerância a Glicose Oral U – Ureia UBS – Unidade Básica de Saúde USG – Ultrassonografia UTI – Unidade de Terapia Intensiva VCM – Volume Corpuscular Médio VHS – Velocidade de Hemossedimentação</p>	<p>Sangue (bioquímica e hormônios): Albumina = 3,5 – 5,5 g/dL Bilirrubina Total = 0,3 – 1,0 mg/dL Bilirrubina Direta = 0,1 – 0,3 mg/dL Bilirrubina Indireta = 0,2 – 0,7 mg/dL Cálcio iônico = 4,6 a 5,5 mg/dL ou 1,15 a 1,38 mmol/L Cloretos = 98 – 106 mEq/L Creatinina = 0,7 – 1,3 mg/dL Relação abuminúria/creatinina urinária = até 30 mg/g de creatinina Desidrogenase Láctica < 240 U/L Ferritina: homens: 22 – 322 ng/mL mulheres: 10 – 291 ng/mL Ferro sérico: homens: 70 – 180 µg/dL mulheres: 60 – 180 µg/dL Fósforo: 2,5 a 4,8 mg/dL ou 0,81 a 1,55 mmol/L Globulinas = 2,0 – 3,5 g/dL LDL (maior ou igual a 20 anos) = desejável de 100 a 129 mg/dL HDL (maior de 20 anos) = desejável maior que 40 mg/dL Triglicérides (maior de 20 anos) = desejável menor que 150 mg/dL Glicemia em jejum = 70 – 99 mg/dL Lactato = 5 – 15 mg/dL Magnésio = 1,8 – 3 mg/dL Potássio = 3,5 – 5,0 mEq/L Proteína Total = 5,5 – 8,0 g/dL PSA < 4 ng/mL Sódio = 135 – 145 mEq/L TSH = 0,4 – 4,0 mUI/mL Amilase = 28 – 100 U/L Lipase = inferior a 60 U/L Ureia = 10 – 50 mg/dL</p> <p>Sangue (hemograma e coagulograma): Hemoglobina = 11,7 a 14,9 g/dL Hemoglobina Glicada = 4,5 a 5,6% Conc. hemoglobina corpuscular média (CHCM) = 31 a 36 g/dL Hemoglobina corpuscular média (HCM) = 27 a 32 pg Volume corpuscular médio (VCM) = 80 a 100 fL RDW: 10 a 16% Leucócitos = 5.000 a 10.000/mm³ Linfócitos = 0,9 a 3,4 mil/mm³ Monócitos = 0,2 a 0,9 mil/mm³ Neutrófilos = 1,6 a 7,0 mil/mm³ Eosinófilos = 0,05 a 0,5 mil/mm³ Plaquetas = 150.000 a 450.000/mm³ Reticulócitos = 0,5 a 2,0% Tempo de Protrombina (TP) = INR entre 1,0 e 1,4; Atividade 70 a 100% Tempo de Tromboplastina Parcial Ativada (TTPA) R – até 1,2 Tempo de Trombina (TT) = 14 a 19 segundos</p>
<p align="center">VALORES DE REFERÊNCIA DE HEMOGLOBINA (Hb) EM g/dL PARA CRIANÇAS</p> <p>Recém-Nascido = 15 – 19 2 a 6 meses = 9,5 – 13,5 6 meses a 2 anos = 11 – 14 2 a 6 anos = 12 – 14 6 a 12 anos = 12 – 15</p>	<p>Gasometria Arterial: pH = 7,35 a 7,45 pO₂ = 80 a 100 mmHg pCO₂ = 35 a 45 mmHg Base Excess (BE) = -2 a 2 HCO₃⁻ = 22 a 28 mEq/L SpO₂ > 95%</p>
<p>Líquido pleural ADA: até 40 U/L Líquido sinovial: leucócitos até 200 células/mL</p>	<p>Líquor (punção lombar): Células até 4/mm³ Lactato até 20 mg/dL Proteína até 40 mg/dL</p>



CIRURGIA GERAL**01**

Homem de 34 anos, cantor, refere queixa de pirose e regurgitação de longa data com rouquidão frequente que atrapalha a sua atividade laborativa. Realizou endoscopia digestiva alta que demonstrou esofagite grau C de Los Angeles e presença de hérnia de hiato. Ao exame físico abdominal, sem dor à palpação ou visceromegalias. IMC = 23 kg/m². Após uso de esomeprazol em dose otimizada, apresenta melhora dos sintomas, mas fica dependente da medicação para controle dos sintomas. Com relação ao caso, assinale a alternativa correta.

- (A) O diagnóstico de doença do refluxo gastroesofágico é provável, e o paciente deverá ser encaminhado para tratamento fonoaudiológico e realização obrigatória da pHmetria esofágica para a confirmação do diagnóstico.
- (B) O diagnóstico de doença do refluxo gastroesofágico pode ser considerado, havendo indicação formal para reabilitação com exercícios de fonoaudiologia, perda de peso e dieta restritiva.
- (C) O diagnóstico de doença do refluxo gastroesofágico pode ser considerado, e existe indicação formal para tratamento endoscópico como ponte para tratamento cirúrgico.
- (D) O diagnóstico de doença do refluxo gastroesofágico é provável, e o tratamento cirúrgico pode ser uma alternativa, após a realização de manometria esofágica.

02

Mulher de 27 anos, com diagnóstico de megaesôfago, foi submetida à cardiomiectomia com funduplicatura há 1 ano, atualmente encontra-se fazendo uso somente de alimentos pastosos. Refere melhora parcial da disfagia durante 1 mês após a cirurgia, entretanto, evoluiu com recidiva dos sintomas após este período. Ao exame físico abdominal, sem dor à palpação ou visceromegalias. IMC = 18,2 kg/m². Qual a hipótese diagnóstica mais provável e a conduta recomendada?

- (A) Obstrução ao nível do hiato esofágico, solicitar aplicação de toxina botulínica por endoscopia.
- (B) Obstrução ao nível do hiato esofágico, solicitar tomografia computadorizada de tórax.
- (C) Miotomia incompleta, solicitar estudo radiológico contrastado de esôfago, estômago e duodeno (EED) e manometria esofágica.
- (D) Miotomia incompleta, indicação de reoperação com hiatoplastia frouxa.

03

Homem de 60 anos, sem comorbidades, queixa-se de epigastria e emagrecimento de 8 kg nos últimos 6 meses. Endoscopia digestiva alta mostrou lesão úlcero-infiltrativa avançada de 4 cm de diâmetro, em grande curvatura de

corpo, cuja biópsia evidenciou adenocarcinoma bem diferenciado. Tomografia de tórax, abdome e pelve mostrava somente lesão na parede gástrica, sem evidências de metástases. A intenção inicial era a realização de gastrectomia subtotal com linfadenectomia D2, entretanto, no intraoperatório, devido à necessidade de margem cirúrgica ideal, o cirurgião optou pela realização da gastrectomia total. Na modificação da gastrectomia subtotal para a total, quais as cadeias linfonodais devem ser acrescentadas na resseção para continuar sendo considerada uma cirurgia radical com linfadenectomia D2?

- (A) 2 e 7.
- (B) 2 e 11d.
- (C) 7 e 11d.
- (D) 11d e 4sb.

04

Homem de 69 anos, portador de adenocarcinoma do esôfago, foi submetido ao tratamento neoadjuvante com quimiorradioterapia. Está no terceiro pós-operatório de esofagectomia por toracoscopia e anastomose cervical. Evoluiu com alteração do aspecto do líquido pleural direito com aspecto leitoso, sem alterações dos sinais vitais. Qual a melhor hipótese diagnóstica, o exame a ser solicitado e a conduta inicial recomendada?

- (A) Quilotórax, dosagem de triglicérides do líquido pleural, jejum.
- (B) Quilotórax, tomografia computadorizada de tórax, dieta líquida hipogordurosa.
- (C) Pneumonia complicada, tomografia computadorizada de tórax, antibiótico.
- (D) Pneumonia complicada, cultura bacteriana do líquido pleural, antibiótico.

05

Mulher de 62 anos, com hipertensão arterial sistêmica, queixa-se de epigastria há 8 meses e emagrecimento 6 kg nos últimos 6 meses. Realizou endoscopia digestiva alta, que mostrou lesão ulcerada de 5 cm em pequena curvatura de antro gástrico. Biópsia da lesão demonstrou adenocarcinoma gástrico bem diferenciado. Na tomografia de estadiamento foram evidenciados linfonodos suspeitos de acometimento neoplásico. Foi submetida à gastrectomia subtotal com linfadenectomia D2. O exame anatomopatológico mostrou tumor invadindo até a subserosa e dos 35 linfonodos ressecados, 8 estavam acometidos pela neoplasia. De acordo com a AJCC (8ª edição), o adenocarcinoma gástrico deste paciente é considerado:

- (A) T3N2.
- (B) T3N3a.
- (C) T4N2.
- (D) T4N3a.



06

Mulher de 60 anos, sem comorbidades, queixa-se de epigastralgia incaracterística. Exame físico normal. Endoscopia digestiva alta mostra lesão subepitelial de 4 cm em corpo gástrico. Realizou punção guiada por ecoendoscopia. Quais são os exames de imunohistoquímica que sugerem se tratar de GIST, leiomioma e schwanoma, respectivamente?

- (A) DOG1, desmina, proteína S100.
- (B) CD117, DOG1, desmina.
- (C) CD34, proteína S100, actina.
- (D) Actina, CD117, CD34.

07

Mulher de 48 anos, queixa-se de epigastralgia crônica. Endoscopia digestiva alta mostra sinais atrofia gástrica proximal e múltiplas lesões avermelhadas, de 3 a 6 mm de diâmetro, em corpo gástrico proximal. Biópsia: tumor neuroendócrino gástrico (imunohistoquímica com cromogranina positiva, Ki-67 = 1%, Gastrina sérica = 1120 pg/mL (aumentada), e vitamina B12 = 180 pg/mL (diminuída). Tomografia de tórax, abdome e pelve negativas para metástases. Qual o provável diagnóstico?

- (A) Doença de Ménétrier.
- (B) GAPPs (*Gastric Adenocarcinoma and Proximal Polyposis of the Stomach*).
- (C) Gastrite crônica atrófica autoimune.
- (D) Gastrinoma.

08

Mulher de 51 anos, está assintomática, sem antecedentes relevantes, com achado de cisto em cauda do pâncreas, com 3,2 cm de diâmetro, de aspecto indeterminado. Realizou ultrassonografia endoscópica com achado de lesão oligocística, biloculada, sem comunicação com ducto pancreático principal. Foi coletado líquido para avaliação bioquímica, cujas dosagens do antígeno carcinoembrionário (CEA) e glicose foram respectivamente 0,9 ng/mL e 98 mg/dL. Qual a hipótese diagnóstica mais provável?

- (A) IPMN de ducto secundário.
- (B) Neoplasia cística serosa.
- (C) Neoplasia cística mucinosa.
- (D) Pseudocisto pancreático.

09

Homem de 60 anos, hipertenso controlado, com diagnóstico de neoplasia de sigmoide há 2 anos, não apresenta sinais de doença metastática, antígeno carcinoembrionário (CEA) = 10 ng/mL. Foi submetido na ocasião à retossigmoidectomia laparoscópica (anatomopatológico: pT3pN1a [1/27 linfonodos]). Recebeu quimioterapia adjuvante (5-FU, leucovorin e oxaliplatina) por 6 meses (CEA = 2,4 ng/mL). Exame de controle atual evidenciou a presença de nódulos

hepáticos. Ao exame físico encontra-se em bom estado geral, eutrófico e sem alterações à palpação abdominal. Traz ressonância magnética com três nódulos periféricos hipovasculares, com restrição à difusão, dois no setor lateral esquerdo (medindo 2,2 cm e 2,4 cm), e um no segmento 6 medindo 3,7 cm, CEA = 94 ng/mL. Qual a conduta recomendada para esse caso?

- (A) Trata-se de paciente com doença avançada e sem possibilidade de cura. Deve ser encaminhado para quimioterapia paliativa.
- (B) A biópsia de uma das lesões hepáticas é essencial para a confirmação diagnóstica e definição da conduta.
- (C) A ressecção das lesões hepáticas deve ser programada com urgência tendo em vista o risco de progressão e perda da ressecabilidade.
- (D) O paciente deve ser encaminhado à quimioterapia e caso haja resposta favorável da doença, as lesões devem ser ressecadas.

10

Homem de 72 anos, está no 4º dia de pós-operatório de gastroduodenopancreatectomia por adenocarcinoma de cabeça do pâncreas. Apresenta-se em bom estado geral, sem febre, com boa aceitação de dieta pastosa, com leucócitos normais e proteína C reativa em queda. Apresentou débito pelo dreno abdominal de cerca de 100 mL com aspecto leitoso. Foi realizada dosagem de amilase e triglicérides do dreno cujo resultado foi de 35 U/L (valor de referência da amilase sérica na instituição = 100 U/L) e 800 mg/dL respectivamente. Assinale a conduta recomendada neste momento.

- (A) Manter o dreno e antibioticoterapia.
- (B) Manter o dreno e restringir a gordura da dieta.
- (C) Retirar o dreno e nutrição parenteral.
- (D) Retirar o dreno e suplemento com triglicérides de cadeia média.

11

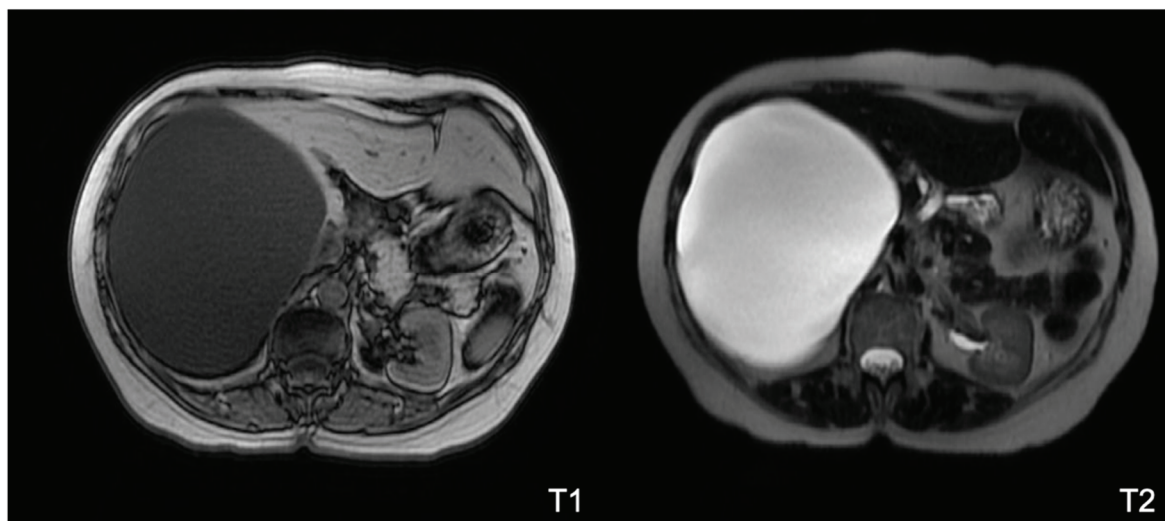
Homem de 60 anos, foi internado há 3 dias por episódio de pancreatite aguda leve. Fez ultrassonografia de abdome com colelitíase e colangiopressonância magnética sem sinais de coledocolitíase. No momento apresenta melhora da dor abdominal, afebril. Exames laboratoriais atuais mostram leucócitos normais, bilirrubina total de 0,9 mg/dL (normal = 0,2 – 1,2 mg/dL), amilase e lipase em queda. Assinale a conduta recomendada neste momento.

- (A) Colecistectomia com colangiografia intraoperatória.
- (B) Colangiopancreatografiografia retrógrada endoscópica.
- (C) Manter jejum, hidratação, analgesia e antibioticoterapia.
- (D) Manter jejum e nutrição parenteral.



12

Mulher de 45 anos, natural e procedente de São Paulo – SP, refere leve desconforto abdominal em flanco direito há 1 ano. Realizou ultrassom de abdome total que evidenciou lesão cística ocupando o lobo hepático direito, medindo 16 x 14 cm, com paredes regulares, alguns septos finos e conteúdo homogêneo. Foi solicitada ressonância magnética de abdome superior, a qual é mostrada a seguir:



Baseado nas informações clínicas e nas imagens, qual a o diagnóstico mais provável e a conduta recomendada para essa paciente?

- (A) Cisto hidático, alcoolização do cisto.
- (B) Cisto hepático simples, seguimento clínico.
- (C) Cisto hepático simples, pericistectomia.
- (D) Neoplasia cística mucinosa (Cistoadenoma biliar), hepatectomia direita.

13

Mulher de 17 anos, com dor anal contínua e piora há uma semana associada a abaulamento doloroso perianal/perivulvar esquerdo. Há um dia refere saída de secreção purulenta pelo grande lábio esquerdo com discreto alívio da dor. Refere ainda tratar diarreia há cerca de 6 meses, com probióticos, sem melhora. Ao exame físico: subfebril e anêmica. Região perianal: abaulamento doloroso hiperêmico associado a moderada quantidade de secreção purulenta, malcheirosa, aderida à pele, com aumento do calor local e dor à palpação superficial. Qual a conduta recomendada neste momento?

- (A) Protoparasitológico de fezes 3 amostras + cultura de fezes e tratamento conservador com antibióticos/antiparasitários o mais breve possível.
- (B) Realizar no consultório, em posição ginecológica, toque retal - precedido do vaginal - com coleta de material para cultura por punção ou biópsias.
- (C) Iniciar antibioticoterapia endovenosa de largo espectro, associada à hidratação endovenosa, e jejum oral completo para exame sob narcose.
- (D) Antibioticoterapia de largo espectro oral + loperamida de 8/8 horas + tratamento tópico com antibióticos e corticoides + banhos de assento + dosagens de marcadores pAnca e pAsca e reposição de ferro oral.

14

Homem de 47 anos, IMC = 55 kg/m², submetido a *Bypass* gástrico em Y-de-Roux há 14 dias, retorna na consulta ambulatorial referindo que há 2 dias sente mal-estar e dor abdominal em hipocôndrio e flanco esquerdo. Realizou tomografia computadorizada de abdome sem extravasamento do contraste via oral, mas com achado de coleção bem delimitada adjacente ao baço e ao estômago excluído, com volume estimado de 60 mL. Optou-se por internação para hidratação venosa e antibioticoterapia; paciente teve melhora dos sintomas, com FC: 90 bpm e PA: 120x75 mmHg. Assinale a conduta recomendada para o tratamento desse caso neste momento.

- (A) Indicar endoscopia para passagem de prótese endoscópica.
- (B) Laparotomia exploradora para limpeza da cavidade e sutura da fístula do estômago excluído.
- (C) Drenagem da coleção guiada por tomografia.
- (D) Lavagem da cavidade e fechamento da fístula por via laparoscópica.



15

Homem de 80 anos, identifica-se adenocarcinoma de sigmoide subestenotante. Tomografia completa do abdome mostra espessamento segmentar e abrupto de cólon sigmoide, com possível microperfuração, distensão gasosa do cólon e discreta coprostase; não há distensão de alças de delgado; não há invasão de órgãos adjacentes ou evidências de doença metastática. Exames laboratoriais: Hb: 11,0 g/dL. CEA: 10 mg/dL e restante sem alterações. Assinale a alternativa que expressa a atitude recomendada nesta situação.

- (A) Inicia-se o preparo de cólon lento com 500 mL de manitol a 10% para a ressecção e anastomose primária.
- (B) Realiza-se a passagem de prótese endoscópica recoberta através de radioscopia + colonoscopia após limpeza mecânica do cólon.
- (C) A cirurgia de Hartmann constitui adequada conduta cirúrgica.
- (D) Está indicado o tratamento neoadjuvante para reduzir a recidiva local.

16

Em dezembro de 2017, foi publicada pelo Conselho Federal de Medicina a resolução 2.172/2017 regulamentando a cirurgia metabólica, para pacientes com IMC entre 30 kg/m² e 34,9 kg/m² com refratariedade ao tratamento clínico, caracterizada quando o paciente não obtiver controle metabólico após acompanhamento regular com endocrinologista por no mínimo dois anos, abrangendo mudanças no estilo de vida, com dieta e exercícios físicos, além do tratamento clínico com antidiabéticos orais e/ou injetáveis. Em relação à técnica cirúrgica conforme essa resolução, qual das alternativas é uma opção recomendada para esse subgrupo de pacientes?

- (A) Duodenal Switch.
- (B) Gastroplastia em Y de Roux (*Bypass* gástrico).
- (C) Gastroplastia endoscópica.
- (D) Banda gástrica ajustável.

17

Mulher de 35 anos, realiza seguimento para tratamento de obesidade grave há 10 anos, porém apresenta uma hérnia incisional após histerectomia por mioma com presença de 35% de conteúdo no saco herniário. Encaminhada para tratamento clínico, perdeu 5 kg e está atualmente com 122 kg e IMC = 45 kg/m². Qual alternativa expressa a terapêutica recomendada para abordagem do caso?

- (A) Gastrectomia vertical e correção da hérnia incisional simultaneamente.
- (B) *Bypass* gástrico e correção da hérnia incisional no mesmo tempo.
- (C) Herniorrafia incisional inicialmente e deixar a gastroplastia para um segundo tempo.
- (D) Gastrectomia vertical e postergação da herniorrafia incisional.

18

Homem de 74 anos, teve dor abdominal em flanco esquerdo/fossa ilíaca esquerda de forte intensidade com piora importante há 24 horas. Ao exame físico: febril e taquicárdico, com dor à palpação difusa do abdome com descompressão positiva em FIE. Tomografia com contraste endovenoso: espessamento parietal de cólon sigmoide com densificação da gordura mesocólica regional sem gás ou líquido livre, associado a alguns divertículos regionais. Exames laboratoriais com leucocitose moderada e elevação de PCR, sem outras alterações. Para a avaliação do cólon, escolha a opção recomendada.

- (A) Indica-se colonoscopia com preparo anterógrado após 8 semanas.
- (B) Indica-se a colografia por tomografia (colonoscopia virtual).
- (C) Indica-se a colonoscopia completa com preparo retrógrado.
- (D) A tomografia atual fornece dados diagnósticos específicos suficientes.

19

Mulher de 64 anos, com aumento do número de evacuações, associado a tenesmo é diagnosticada com adenocarcinoma de reto semi-circunferencial, com 4,0 cm de diâmetro, a 6,0 cm da borda anal. Após investigação diagnóstica e estadiamento específico com ressonância magnética (RNM), diagnostica-se doença localmente avançada (RNM T3N1) não metastática (M0) com indicação de quimiorradioterapia neoadjuvante e quimioterapia de consolidação. Reavaliada após o sexto ciclo de consolidação completos sem intercorrências, refere melhora da sintomatologia. Ao exame proctológico completo, apresenta redução do volume tumoral para 2,0 cm de diâmetro, tratando-se de doença neoplásica claramente persistente - confirmada por biópsias. À ressonância de reestadiamento, conclui-se: neoplasia de reto distal RNM yT2yN1 com boa resposta TRG2 a quimiorradioterapia (onde TRG1 é resposta completa e TRG5 é sem resposta). Assinale a conduta recomendada a partir deste momento.

- (A) Recomendam-se mais seis ciclos semanais de quimioterapia com capecitabina e oxaliplatina associado a acréscimo de radioterapia local.
- (B) O tratamento cirúrgico respeita os planos embriológicos e envolverá a ressecção completa do reto e da gordura mesorretal, respeitando-se a fáscia própria do reto.
- (C) O tratamento cirúrgico oncológico envolve a ressecção da musculatura elevadora do reto e perineo e preservação do plexo hipogástrico inferior.
- (D) A ressecção local através da cirurgia transanal com aparelho específico será uma técnica segura, pouco mórbida e oncológica eficaz.



20

Mulher de 65 anos, apresenta quadro de icterícia, prurido e perda de peso (aproximadamente 4 kg) em 1 mês. Realizou ultrassonografia de abdome com dilatação das vias biliares intra-hepáticas bilateralmente. Exames laboratoriais com bilirrubinas totais = 16 mg/dL, bilirrubina direta = 14,9 mg/dL. Procurou serviço médico onde realizou ressonância magnética que evidenciou lesão na confluência dos ductos hepáticos compatível com colangiocarcinoma hilar tipo Bismuth IV, acometendo ductos biliares de segunda ordem bilateralmente e a artéria hepática direita. No momento, qual a conduta recomendada para o caso?

- (A) Avaliação da volumetria do lobo hepático esquerdo e, se > 40% do volume hepático total, trissectomia direita e anastomose biliodigestiva.
- (B) Hepatectomia central e anastomose biliodigestiva bilateral.
- (C) Drenagem transparietohepática para alívio da icterícia.
- (D) Químio e radioterapia neoadjuvantes.

21

Qual a estratigrafia da região inguinal?

- (A) Pele, tecido celular subcutâneo, fáscia profunda, músculo oblíquo externo, músculo oblíquo interno, músculo transverso, fáscia transversal, gordura extraperitoneal e peritônio parietal.
- (B) Pele, tecido celular subcutâneo, fáscia profunda, músculo oblíquo externo, músculo oblíquo interno, músculo transverso, fáscia transversal e peritônio parietal.
- (C) Pele, tecido celular subcutâneo, fáscia profunda, músculo oblíquo externo, fáscia transversal, gordura extraperitoneal e peritônio parietal.
- (D) Pele, tecido celular subcutâneo, fáscia profunda, aponeurose do músculo oblíquo externo, aponeurose do músculo oblíquo interno, aponeurose do músculo transverso, fáscia transversal, gordura extraperitoneal e peritônio parietal.

22

Quais são os limites do trígono inguinal e quais estruturas anatômicas formam os anéis inguinais superficial e profundo?

- (A) Vasos epigástricos profundos, margem lateral do músculo reto do abdome e ligamento inguinal; aponeurose do músculo oblíquo externo e fáscia transversal.
- (B) Vasos epigástricos superficiais, margem medial do músculo reto do abdome e ligamento inguinal; aponeurose do músculo oblíquo externo e fáscia transversal.
- (C) Vasos epigástricos superficiais, margem lateral do músculo reto de abdome, ligamento de inguinal; aponeurose do músculo oblíquo externo e fáscia transversal.
- (D) Vasos epigástricos profundos, margem medial do músculo reto de abdome e ligamento inguinal; músculo oblíquo externo e músculo transverso do abdome.

23

Paciente de 55 anos é internado de forma eletiva para uma herniorrafia umbilical. O paciente refere asma e ao exame físico apresenta sibilos difusos. O médico opta por prescrever inalação com fenoterol. Qual dos eletrólitos pode apresentar concentração plasmática diminuída por causa desta terapia?

- (A) Sódio.
- (B) Potássio.
- (C) Cálcio.
- (D) Fósforo.

24

Homem de 65 anos com antecedente de alcoolismo, está internado na enfermaria no pós-operatório imediato de laparotomia exploradora com rafia de úlcera gástrica. O paciente refere dor de grande intensidade. Você solicita que seja administrada morfina 4 mg intravenosa ao paciente. Após 15 minutos, a técnica de enfermagem vem avisá-lo que o paciente está muito sonolento e pouco responsivo. Qual medicação pode ser usada para reverter os efeitos da morfina?

- (A) Sugammadex.
- (B) Naloxona.
- (C) Neostigmine.
- (D) Flumazenil.

25

Mulher de 28 anos foi admitida na sala de trauma após colisão moto com caçamba. Na avaliação inicial apresenta-se estável hemodinamicamente e mantendo Glasgow de 15. Relata dor intensa em perna esquerda associado a edema importante do membro com pulsos periféricos palpáveis. Realizado radiografia do membro acometido sem sinais de fratura. Com relação a síndrome compartimental em membro inferior, pode-se afirmar que

- (A) a fasciotomia de perna deve ser feita nos quatro compartimentos da perna através de duas incisões.
- (B) o compartimento posterior profundo normalmente não é aberto na realização de fasciotomia devido à baixa incidência de comprometimento na ausência de fraturas de tíbia.
- (C) a presença de pulsos periféricos exclui síndrome compartimental e contraindica a realização de fasciotomia precocemente.
- (D) a incisão lateral na fasciotomia libera os compartimentos posterior e posterior profundo.



26

Homem de 42 anos vítima de queda de altura estimada de 9 metros. Na chegada à sala de trauma apresenta os seguintes dados fornecidos pelo suporte básico:

- M (*Mechanism*): queda de altura de 9 metros sem equipamentos de proteção.
- I (*Injury*): TCE grave, fraturas de úmero bilateral e fratura de fêmur esquerdo.
- V (*Vital sign*): FC: 145 bpm, FR: 26, PA: 60x46 mmHg, SatO₂: 96%, Escala de coma de Glasgow: 7
- T (*Treatment*): imobilização cervical, prancha rígida, imobilização de fraturas e oxigênio suplementar em cateter O₂.

Qual é o método recomendado e a sequência correspondente para garantir a via aérea definitiva?

- (A) Intubação sequência rápida (*Rapid sequence intubation*): ventilação com dispositivo bolsa-válvula-máscara (Ambu), maca em posição neutra, midazolam, fentanil, succinilcolina.
- (B) Intubação sequência rápida (*Rapid sequence intubation*): ventilação com dispositivo bolsa-válvula-máscara (Ambu), maca em proclive, propofol, fentanil, rocurônio.
- (C) Intubação sequência atrasada (*Delayed sequence intubation*): pré-oxigenação, oxigenação apneica, maca em proclive, quetamina e succinilcolina.
- (D) Intubação sequência atrasada (*Delayed sequence intubation*): pré oxigenação, oxigenação apneica, maca em proclive, lidocaína, fentanil, propofol, succinilcolina.

27

Mulher de 88 anos, vítima de queda de escada com altura estimada de 2 metros. Na sala de trauma, os sinais vitais e a avaliação inicial eram: PA: 72x58 mmHg, FC: 78 bpm, FR: 22 ipm com respiração paradoxal, SatO₂ 96%, e-FAST negativo, ECG: 4. Com relação ao ativamento do protocolo de transfusão maciça na sala de trauma:

- (A) Há indicação devido ao valor do Shock Index e ABC score.
- (B) Há indicação devido a hipotensão apresentada na avaliação inicial e mecanismo de trauma.
- (C) Não há indicação sem os resultados dos exames laboratoriais point of care como o hemograma.
- (D) Não há indicação devido à ausência de fonte de sangramento.

28

Mulher de 25 anos, gestante de 20 semanas, vem ao pronto-socorro com queixa de dor no flanco direito, há 24 horas. Está anorética, com náuseas e febril (37,6 °C). O exame físico revela dor à palpação no flanco e na fossa ilíaca direita, embora sem defesa e sem sinais de irritação peritoneal. A ultrassonografia mostra útero gravídico, feto normal e vesícula biliar normal. O ceco não foi visualizado. Leucócitos: 16.800/mm³, sem desvio. O exame de urina é normal. Escore na escala de Alvarado: 5. Apesar de melhora parcial com sintomático, a dor persiste. Foi

conversado sobre cirurgia com a paciente que se recusa a ser operada sem confirmação diagnóstica. O próximo passo recomendado é:

- (A) Tomografia de abdome e pelve.
- (B) Antibioticoterapia intravenosa e observação.
- (C) Ressonância magnética do abdome.
- (D) Ultrassonografia transvaginal.

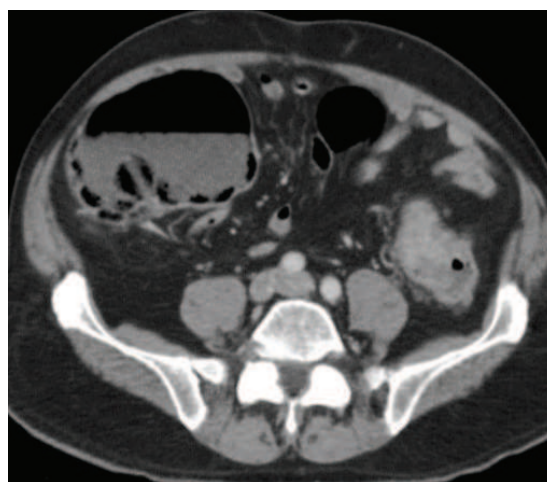29

Um motociclista jovem colidiu com uma árvore a cerca de 80 km/h. Estava de capacete. Era um dia de inverno, chovia e a temperatura ambiente era de 7 °C. No hospital, a via aérea estava pérvia e o murmúrio vesícula era normal bilateralmente. FC: 90 bpm, PA: 115x70 mmHg. Glasgow: 13. Temperatura esofágica: 34 °C. EFAST (*Focused Assessment With Sonography for Trauma*): positivo em janela espleno renal. Exames laboratoriais: glicemia: 300 mg/dL, plaquetas: 280.000/mm³ (150.000 a 450.000/mm³) e TTPA alargado. A tomografia de abdome mostrou lesão esplênica grau III. Qual o próximo passo recomendado?

- (A) Bypass cardiopulmonar para reaquecimento central
- (B) Transfusão de 10 U ou uma aférese de plaquetas.
- (C) Laparotomia exploradora e esplenectomia.
- (D) Aquecimento e monitorização cardíaca, pelo risco de fibrilação ventricular.

30

Homem de 70 anos vem ao pronto-socorro com história de uma semana de parada de eliminação de gases e fezes e dor no quadrante inferior esquerdo do abdômen. Não tem morbidades associadas e não apresenta sinais de sepse ou falências orgânicas. Fez a tomografia de abdome ilustrada a seguir:



Com base nessas informações, qual a conduta recomendada?

- (A) Laparotomia mediana.
- (B) Colonoscopia com biópsia.
- (C) Quimioterapia e radioterapia.
- (D) Transversostomia sem laparotomia.



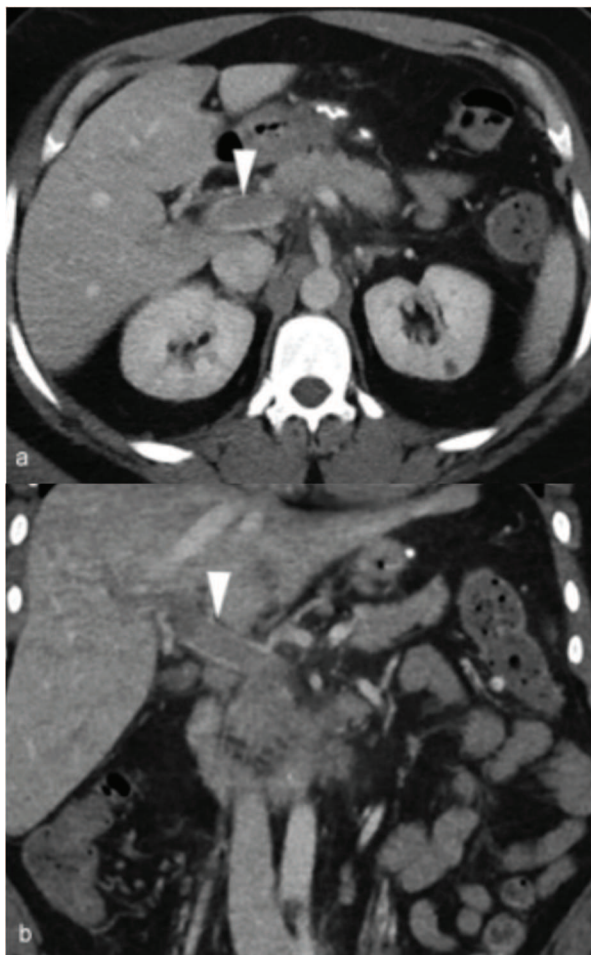
31

Mulher de 34 anos, sem morbidades, apresenta-se com história de dor abdominal há 2 semanas. Durante a investigação identificou-se a presença de apendicite complicada com abscesso. Considerando-se a possibilidade da paciente ser tratada em centro de excelência, qual dos fatores a seguir pode ser considerado como mais importante para definir tratamento cirúrgico vs drenagem percutânea inicialmente?

- (A) Líquido livre na tomografia.
- (B) Mais de um abscesso.
- (C) Presença de choque séptico.
- (D) Presença de fecálito.

TEXTO PARA AS QUESTÕES 32 E 33

Homem de 48 anos deu entrada no serviço de urgência com história de 10 dias de dor abdominal vaga, que gradualmente se agravou e se tornou intolerável. Não tinha história de ingestão alcoólica, tabagismo ou passado de doenças ou uso de medicamentos. PA: 120x80 mmHg; FC: 90 bpm; temperatura corporal: 37 °C. Ao exame físico, referia dor abdominal e sensibilidade de rebote em todos os quadrantes, com diminuição de som. O estudo laboratorial inicial revelou contagem de glóbulos brancos de 11.000/mL (neutrófilo, 86,8%) e PCR 8,03. Foi submetido à tomografia, conforme imagens a seguir:



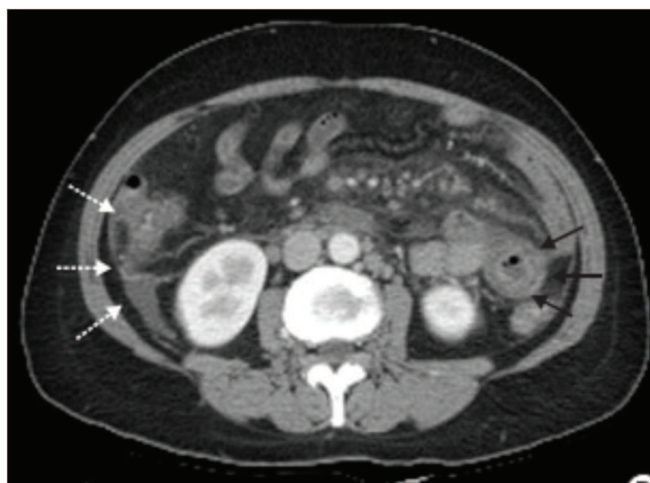
32

Qual a conduta inicial recomendada?

- (A) Trombólise.
- (B) Trombectomia mecânica.
- (C) Anticoagulação sistêmica plena.
- (D) Anticoagulação profilática.

33

O paciente foi internado para tratamento e houve melhora importante da dor abdominal. Ao exame físico persistia a dor abdominal sem sinais de irritação peritoneal e a tomografia de controle foi realizada, conforme imagem a seguir:



Qual a opção recomendada neste caso?

- (A) Tratamento clínico e observação.
- (B) Laparoscopia.
- (C) Laparotomia.
- (D) Trombectomia mecânica.

34

Mulher de 38 anos vem ao pronto-socorro com queixa de dor no hipocôndrio direito, associada a náuseas, há 6 meses, com piora há 1 semana. Não tem alterações do hábito intestinal. Faz uso de contraceptivos. O ultrassom de abdome mostra vesícula biliar distendida e de paredes finas, sem cálculos. A amilase é normal. A endoscopia digestiva alta e o exame parasitológico de fezes (3 amostras) são também normais. O exame recomendado para prosseguir sua investigação é:

- (A) Uma amostra de exame de fezes com pesquisa de ameba.
- (B) Não tem indicação; a paciente deve ser submetida à colecistectomia.
- (C) Tomografia de abdome com contraste EV.
- (D) Deve repetir o ultrassom.



TEXTO PARA AS QUESTÕES 35 E 36

Paciente realizou tratamento cirúrgico definitivo das lesões abdominais, pélvicas e de extremidades. Foi encaminhado para UTI, porém evoluiu com sangramentos em óstios dos cateteres, em curativos, tanto em abdome, quanto de extremidades e de ferimento corto-contuso em dorso. Em curso infusão, de ácido tranexâmico de manutenção.

35

Assinale a alternativa que contém o plano com a ordem recomendada de prioridades para a terapêutica da correção da coagulopatia do paciente, considerando-se que a contenção mecânica foi efetiva.

- (A) Correção de cálcio, acidose e hipotermia, reversão de anticoagulantes, transfusão de plasma ou reposição de fatores de coagulação, reposição de fibrinogênio, administração de fator VII ativado, transfusão de plaquetas.
- (B) Correção de cálcio, acidose e hipotermia, reversão de anticoagulantes, reposição de fibrinogênio, transfusão de plasma ou reposição de fatores de coagulação, transfusão de plaquetas, administração de fator VII ativado.
- (C) Reposição de fibrinogênio, reversão de anticoagulantes, correção de cálcio, acidose e hipotermia, transfusão de plaquetas, administração de fator VII ativado, transfusão de plasma ou reposição de fatores de coagulação.
- (D) Reposição de fibrinogênio, correção de cálcio, acidose e hipotermia, transfusão de plasma ou reposição de fatores de coagulação, reversão de anticoagulantes, administração de fator VII ativado, transfusão de plaquetas.

36

Tomografia de crânio do paciente acima evidenciou somente hemorragia subaracnoide incipiente, sem efeito de massa significativo. Sobre o traumatismo cranioencefálico (TCE) desse paciente, a assinale a alternativa correta.

- (A) Trata-se de TCE grave, sem indicação de infusão de corticoide e com indicação de manter normocapnia (pCO₂ alvo de 35 a 45 mmHg).
- (B) Trata-se de TCE grave, sem indicação de infusão de corticoide e com indicação de manter normocapnia (pCO₂ alvo de 35 a 45 mmHg).
- (C) Trata-se de TCE grave com indicação de infusão de corticoide por 24 h e hiperventilação profilática nas primárias 48 h, com alvo de pCO₂ de 25 a 30 mmHg. Após esse período, manter normocapnia (pCO₂ alvo de 35 a 45 mmHg).
- (D) Trata-se de TCE grave, sem indicação da infusão de corticoides, porém com indicação de hiperventilação profilática nas primárias 48 h, com alvo de pCO₂ de 25 a 30 mmHg. Após esse período, manter normocapnia (pCO₂ alvo de 35 a 45 mmHg).

37

Homem de 51 anos, vítima de queda de árvore de 3 metros, na cena com escala de coma de Glasgow de 15, relatava não sentir as pernas e os membros superiores, FC: 58 bpm, PA: 90x40 mmHg. Foi encaminhado para serviço de referência em trauma. Na avaliação primária na sala de emergência, foram obtidos os seguintes achados:

- A: Via aérea prévia, em uso de colar cervical.
- B: MV + presente bilateralmente, expansibilidade pulmonar bilateral simétrica, SatO₂ 96% em ar ambiente.
- C: FC 61 bpm, PA 88x42 mmHg (pressão arterial média de 61 mmHg), boa perfusão periférica, tempo de enchimento capilar < 3 s, pelve estável, esfíncter hipotônico ao toque retal.
- D: Glasgow 15, força motora grau I em todos os membros.
- E: Escoriações em tórax.

O paciente foi encaminhado para tomografia computadorizada de corpo todo, sendo identificada lesão de corpo vertebral de C4 com retrolistese importante. Em avaliação secundária identificado nível sensitivo-motor compatível com C4 (tetraplegia e ausência de sensibilidade em todos os membros, só mobiliza cintura escapular). Foi encaminhado para tratamento cirúrgico da lesão e admitido em ventilação mecânica no pós-operatório imediato. Paciente em Glasgow 11T, mantendo os déficits motores. Em relação ao manejo ventilatório e administração de corticosteroides do referido paciente, vítima de trauma raquimedular, escolha a alternativa correta.

- (A) Provavelmente terá falha de extubação, não há indicação de corticoterapia.
- (B) Provavelmente será extubado com êxito se pressão expiratória final (PEEP) < 8 cmH₂O, há indicação de corticoterapia sistêmica; se possível iniciar infusão em até 8 h do trauma.
- (C) Provavelmente será extubado com êxito se a fração inspirada de oxigênio for menor que 45%, há indicação de corticoterapia sistêmica; se possível iniciar infusão em até 12 h do trauma.
- (D) Provavelmente terá falha de extubação, há indicação de corticoterapia se possível infusão em até 12 h do trauma.

38

Paciente de 40 anos foi submetido à hernioplastia inguinal do lado direito pela técnica de Lichtenstein há 12 horas. Refere muita dor na região abdominal. Foi medicado com tramadol, dipirona e cetoprofeno sem melhora. No exame físico: corado, estável hemodinamicamente e palpa-se um abaulamento no hipogástrico. Qual a suspeita clínica e o tratamento recomendado?

- (A) Hematoma incisional – drenagem.
- (B) Lesão de nervo – bloqueio local.
- (C) Retenção urinária aguda – sondagem vesical de alívio.
- (D) Sangramento para retroperitônio – tomografia de pelve com contraste.



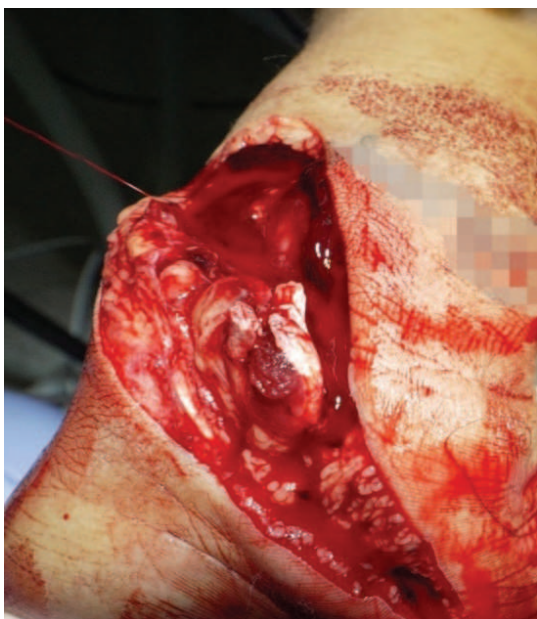39

Homem de 44 anos, com trauma cranioencefálico grave, sedado com propofol e fentanil em RASS (*Richmond Agitation Sedation Scale*) - 3, com pressão intracraniana de 26 mmHg mantida há 30 minutos, PAM de 90 mmHg com noradrenalina 0,02 µg/kg/min, SatO₂ de 95%, pCO₂ de 47 mmHg, temperatura central de 37,9 °C. Sem alterações de sódio, potássio ou hemoglobina. Tomografia mostra edema cerebral difuso, ventrículos colabados. Assinale, dentre as opções a seguir a ordem sequencial de condutas recomendadas para controle da hipertensão intracraniana persistente desse paciente.

- (A) Aprofundar sedação, aumentar volume minuto, solução hipertônica, aumento da pressão arterial média com alvo acima de 110 mmHg.
- (B) Elevação da fração inspirada de oxigênio, solução hipertônica, aumentar volume minuto, craniectomia descompressiva.
- (C) Redução da temperatura, aumentar volume minuto, aprofundar sedação, solução hipertônica.
- (D) Aumentar volume minuto, solução hipertônica, aprofundar sedação, indução de coma barbitúrico.

40

Paciente de 18 anos foi vítima de ferimento em membro superior direito, conforme imagem a seguir:

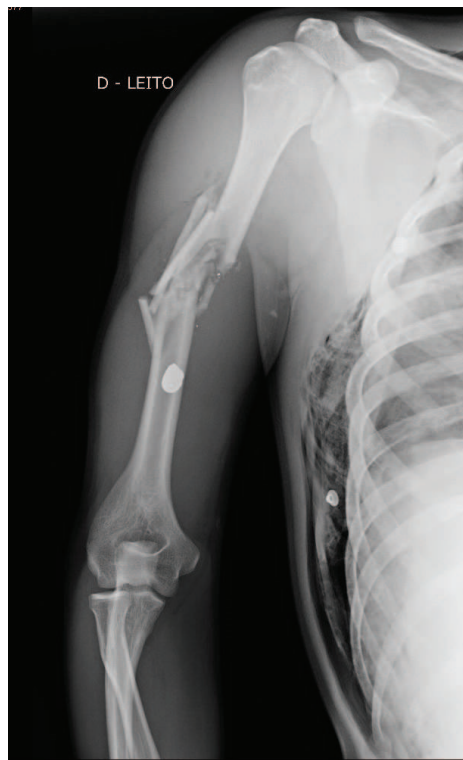

Qual é a primeira manobra recomendada que a equipe de atendimento pré-hospitalar deve realizar na cena?

- (A) Ligar vaso sangrante.
- (B) Aplicar um torniquete.
- (C) Curativo compressivo.
- (D) Acesso venoso e iniciar reposição volêmica com soro fisiológico.

41

Paciente de 20 anos, vítima de ferimento por arma de fogo em tórax e membro superior direito. Foi imobilizado com enfaixamento e tipoia. Ele refere dor na mão. Apresenta tempo de enchimento capilar > 6 segundos. A radiografia realizada pode ser visualizada na figura a seguir:



Qual é suspeita clínica e qual a atitude recomendada?

- (A) Lesão de nervo braquial – fixar a fratura.
- (B) Lesão de artéria braquial – exploração vascular, fixar a fratura.
- (C) Síndrome compartimental – fasciotomia de antebraço e braço.
- (D) Imobilizar o membro com tala gessada.

42

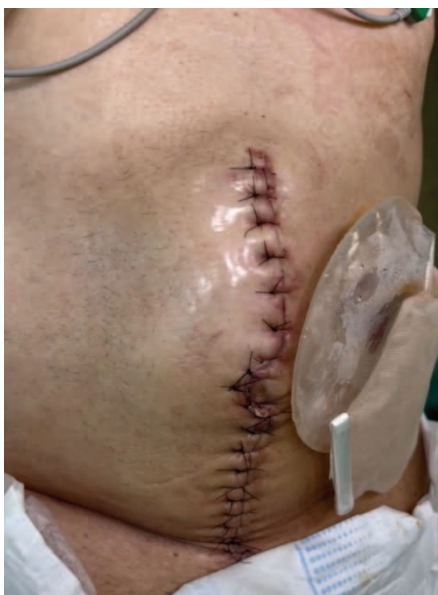Homem de 18 anos vítima de ferimento por arma branca de 1 cm de extensão no 3º espaço intercostal esquerdo a 2 cm da borda lateral esquerda do esterno. Ao exame físico, apresentou-se: A: via aérea pérvia; B: murmúrio vesicular presente e simétrico; SatO₂: 99%; PA: 133x65 mmHg; FC: 93 bpm; Glasgow coma score: 15. E-FAST ausência de pneumotórax, na janela precordial observa-se hematoma retroesternal. Assinale qual a conduta mais adequada.

- (A) Suturar o ferimento, vacinação antitetânica.
- (B) Drenagem torácica do lado esquerdo, suturar o ferimento e vacinação antitetânica.
- (C) Internar o paciente e manter em observação clínica, antibiótico terapia endovenosa.
- (D) Realizar uma angiotomografia.



43

Paciente de 60 anos operado há 4 dias por um tumor obstrutivo de colo esquerdo. Apresenta um abaulamento na região da incisão cirúrgica e saída de secreção avermelhada pelos pontos inferiores, conforme imagem a seguir:

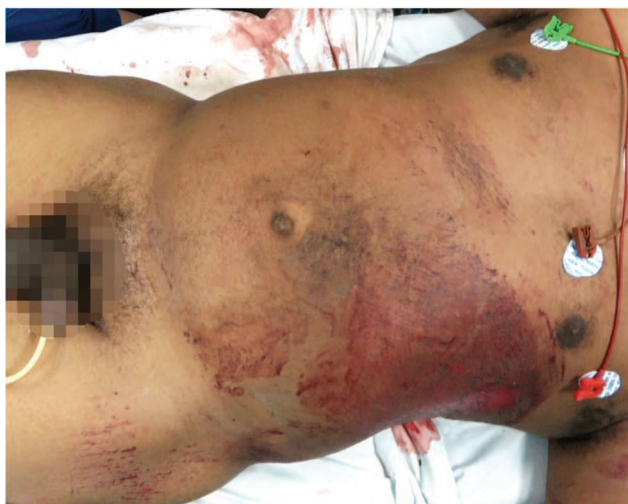

A cirurgia realizada foi sigmoidectomia com colostomia terminal. O paciente evolui com pico febril diários de 38 °C. Os exames laboratoriais mostram hemoglobina de 10g/dL, leucócitos: 16.000/mm³ (neutrófilos 80%), PCR 10 mg/dL. Qual o tratamento recomendado para esta complicação?

- (A) Ressutura de parede com colocação de tela.
- (B) Drenagem de coleção de subcutâneo com retirada os pontos.
- (C) Antibioticoterapia e tomografia de abdômen para pesquisar coleções.
- (D) Retirar pontos alternados e curativo.

44

Homem de 45 anos vítima de atropelamento por automóvel. Deu entrada no pronto socorro trazido pelo suporte avançado, conforme figura a seguir:



Na avaliação primária apresentava:

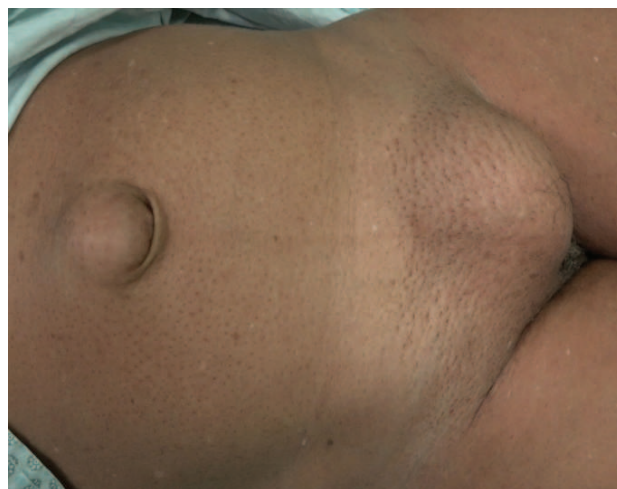- A: intubado em ventilação mecânica com SatO₂: 100%
- B: murmúrio vesicular presente bilateral
- C: FC: 115 bpm, PA: 85x65 mmHg, FAST: líquido livre na cavidade abdominal, *scalp* de couro cabeludo, Glasgow coma *score*: 3T pupilas isocóricas e foto reagentes.

A gasometria arterial mostrava pH: 7,27; pO₂: 231,4 mmHg; pCO₂: 37,7 mmHg; HCO₃⁻: 16,9 mmol/L; BE: -8,8 mmol/L; lactato arterial: 39 mg/L. Com base nessas informações, qual o tratamento inicial recomendado?

- (A) Dois acessos venosos calibrosos, iniciar reposição volêmica com ringer lactato aquecido 2.000 mL e tipagem sanguínea.
- (B) Reposição volêmica iniciar com 2 bolsas de sangue O negativo.
- (C) Reposição volêmica iniciar com 1.000 mL de soro fisiológico aquecido e solicitar tipagem e reserva de sangue.
- (D) Reposição volêmica com 500 mL de soro fisiológico aquecido, iniciar droga vaso ativa e providenciar sangue tipo específico.

45

Mulher de 40 anos teve quatro gestações com partos normais e procura centro especializado para tratamento eletivo das hérnias, que podem ser visualizadas na imagem a seguir:



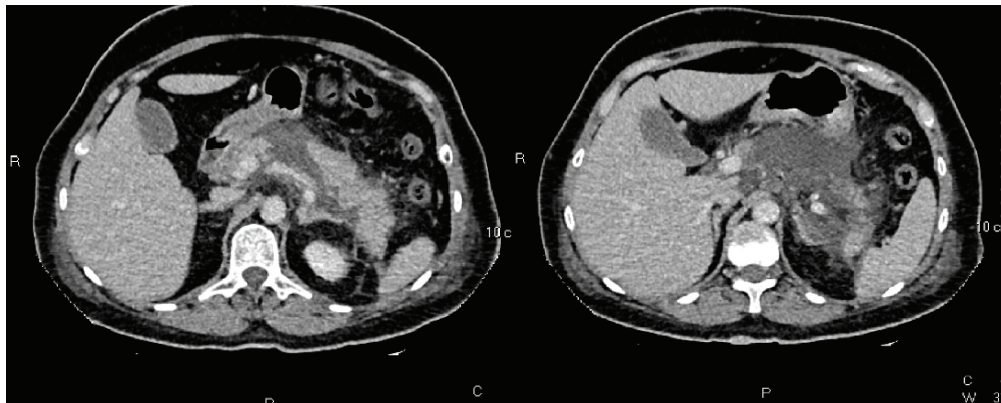
Assinale a alternativa que justifica a escolha da técnica recomendada para o tratamento.

- (A) Hérnia umbilical > 4 cm a correção com tela tem uma recidiva < 3%, e hérnia inguinal pele técnica de Lichtenstein.
- (B) Hérnia umbilical > 4 cm a correção com tela tem uma recidiva > 14% e hérnia inguinal pele técnica de Lichtenstein.
- (C) Hérnia umbilical > 4 cm pode ser corrigida com tela ou sem tela, tem mesmo índice de recidiva e hérnia inguinal pele técnica de Lichtenstein.
- (D) Devido ao alto índice de rejeição da tela, esta técnica deve ser evitada na região umbilical mesmo em hérnias > 4 cm e hérnia inguinal pele técnica de Lichtenstein.



46

Mulher de 61 anos deu entrada na unidade de pronto socorro referindo dor abdominal em região epigástrica há 7 dias, acompanhada de vômitos e anorexia. Refere que havia passado em várias unidades de saúde e, neste foi medicada com sintomático e encaminhada para um ambulatório de cirurgia para tratamento de litíase vesicular. Apresentava-se desidratada, abdome com dor a palpação sem sinais de irritação peritoneal. Os exames laboratoriais mostravam: Hb: 7,3 g/dL; Ht: 23,1%; leucócitos: 16.400/mm³; PCR: 21,8 mg/dL; ureia: 45 mg/dL; creatinina: 0,5 mg/dL; amilase: 154 U/L; lipase: 342 U/L. Foi realizada uma tomografia, conforme imagens a seguir:

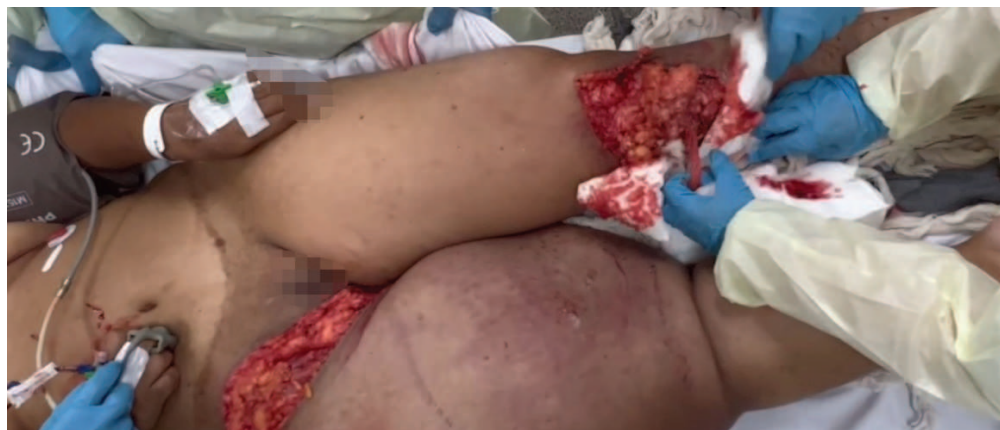

Com base nessas informações, qual é o tratamento recomendado?

- (A) Hidratação, jejum, ceftriaxona.
- (B) Hidratação, dieta por sonda nasoenteral pós-duodenal.
- (C) Hidratação, drenagem da coleção por endoscopia.
- (D) Hidratação, drenagem da coleção por laparoscopia.

47

Mulher de 25 anos foi vítima de atropelamento por ônibus. Trazida pelo suporte avançado, foi intubada na cena, imobilização cervical com colar cervical em prancha rígida, curativo e imobilização de fratura exposta em membro inferior esquerdo, descolante de raiz da coxa direita, conforme imagem a seguir:



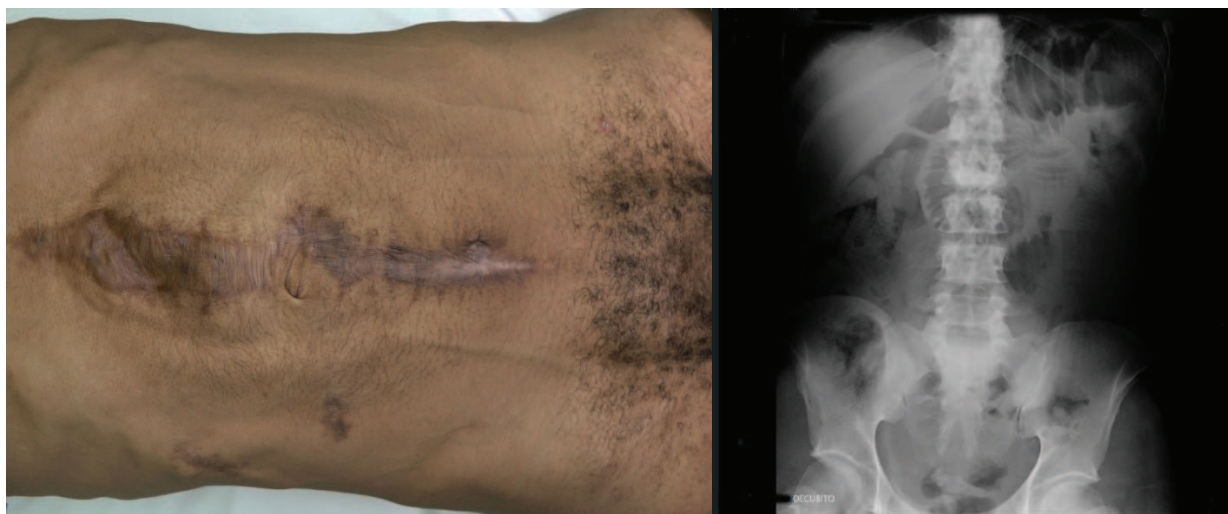Na sala de admissão apresenta: SatO₂: 100%, PA: 70x40 mmHg; FC: 115 bpm. Ao examinar a região pélvica com movimentação a compressão e sangramento ativo pelo descolante e ferimento de membro inferior esquerdo. FAST negativo. Qual o tratamento inicial recomendado?

- (A) Curativo compressivo da coxa e perna, realizar tomografia de corpo inteiro e doppler arterial de membros.
- (B) Fixação da pelve com lençol, curativo compressivo em membro inferior esquerdo e protocolo de transfusão maciça.
- (C) Fixação da pelve com lençol, acesso venoso central, iniciar droga vaso ativa e tomografia de corpo inteiro.
- (D) Protocolo de transfusão maciça, fixação da pelve e membro inferior esquerdo com fixador externo, após realizar tomografia de corpo inteiro.



48

Paciente de 45 anos refere dor abdominal há 1 dia, não evacua e não elimina gases há 10 dias. Antecedentes de ferimento por arma branca há dois anos sendo submetido à laparotomia, conforme imagens a seguir:

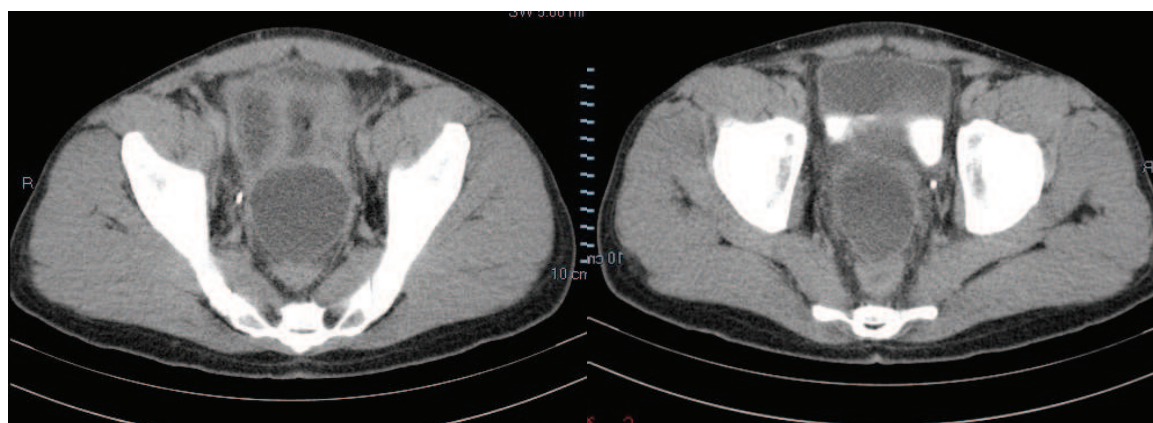


Ao exame físico, apresentou-se desidratado, abdome pouco distendido com dor a palpação difusa, toque retal: normal. Hb: 16,6 g/dL; Ht: 49,5%; leucócitos: 17.100/mm³ (bastonetes: 2%; neutrófilos: 89%); PCR: 6,4 mg/dL; ureia: 288 mg/dL; creatinina: 2,2 mg/dL; Na⁺: 118 mmol/L; K⁺: 4,9 mmol/L. Qual é o diagnóstico e tratamento inicial recomendado?

- (A) Obstrução intestinal – sonda nasogástrica – hidratação – escopolamina.
- (B) Íleo paraltico – correção dos distúrbios hidroeletrólíticos – hidratação.
- (C) Infecção intestinal – citomegalovírus – tratamento clínico.
- (D) Abdome agudo perfurativo – hidratação e cirurgia.

49

Homem de 27 anos refere dor abdominal há 4 dias, náusea e vômito, parada de eliminação de gases e fezes. Nega febre. Ao exame físico, apresentou-se deambulando, desidratado, abdome distendido e doloroso a palpação. DB negativo. Temperatura axilar 36,5 °C, PA: 100x80 mmHg, FC: 120 bpm. Exames laboratoriais: Hb: 15,4g/dL, Ht: 42,2%, leucócitos: 19.300/mm³ (bastonetes > 3%, neutrófilos: 88%). Foi realizada tomografia e as imagens são apresentadas a seguir:



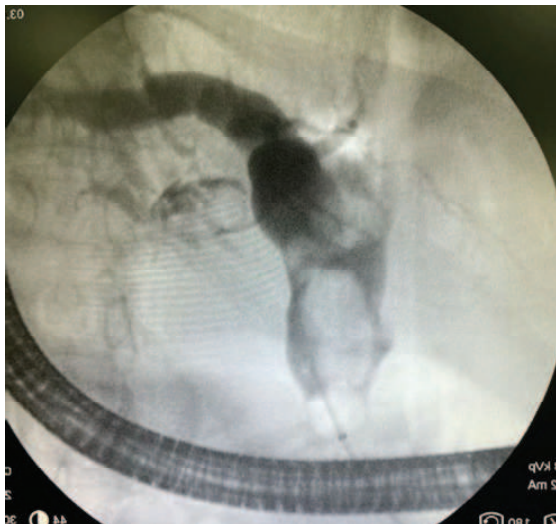
Com base nos exames obtidos, qual a atitude recomendada?

- (A) Indicar laparotomia exploradora de urgência.
- (B) Indicar laparoscopia diagnóstica de urgência.
- (C) Indicar punção diagnóstica e iniciar antibioticoterapia endovenosa.
- (D) Iniciar antibiótico terapia endovenosa, colher hemocultura e cultura de urina, hidratação endovenosa.



50

Paciente com 53 anos de idade refere dor em hipocôndrio direito e epigástrico, náusea e vômito há 2 dias. Antecedentes: colecistectomia aberta há 22 anos. PA: 117x70 mmHg, FC: 116 bpm, temperatura: 36,4 °C. Diagnosticado obstrução de via biliar foi realizada uma CPRE para avaliar, conforme imagem a seguir:



Não foi possível a retirada do cálculo, somente colocou-se uma prótese. A paciente evoluiu com dor picos febris diários e os exames laboratoriais mostram: leucócitos: 24,900/mm³ (bastonetes: 1%, neutrófilos: 83%), PCR: 8,4 mg/dL, ureia: 217 mg/dL, creatinina: 1,3 mg/dL, bilirrubina total: 9,4 mg/dL, bilirrubina direta: 7,4 mg/dL, amilase: 186 U/L, lipase: 26, AST: 36 U/L, ALT: 97 U/L. Qual o diagnóstico e o tratamento recomendado?

- (A) Coledocolitíase – papilite – colangite – antibiótico terapia e realizar nova CPRE com papilotomia ampla.
- (B) Coledocolitíase primária – colangite aguda – antibioticoterapia e retirada do cálculo e drenagem cirúrgica da via biliar.
- (C) Cálculo residual – colangite - antibiótico terapia – nova CPRE.
- (D) Cálculo residual – drenagem transparieto hepática da via biliar.

CLÍNICA MÉDICA

51

Mulher de 52 anos, submetida a colonoscopia para rastreamento de câncer de cólon. A colonoscopia mostrou seis pólipos sésseis menores de 1 cm que foram ressecados. O exame anatomopatológico revelou tratar-se de pólipos serrilhados. A conduta mais adequada é repetir a colonoscopia em

- (A) seis meses.
- (B) três anos.
- (C) cinco anos.
- (D) dez anos.

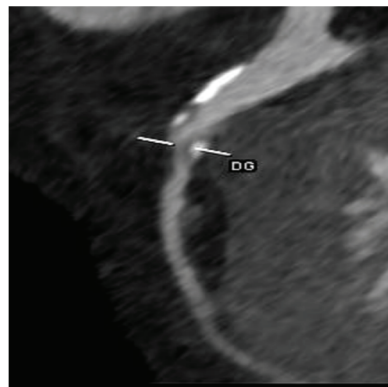52

Mulher de 60 anos com queixa há dois meses de dor em hipocôndrio direito, em cólica, que piora com ingestão de alimentos gordurosos e melhora com analgésicos comuns. Tem antecedente de hipertensão arterial e dislipidemia há 20 anos. Tabagista de 40 anos-maço. Exame clínico: PA: 174x102 mmHg; FC: 88 bpm, peso 102 kg; altura 1,78 m. Uma ultrassonografia de abdome identificou cálculos em vesícula, sem dilatação de vias biliares. Foi também detectado aneurisma de aorta abdominal, abaixo das artérias renais, com diâmetro de 5,4 cm, confirmado em angiotomografia de abdome. Além de controlar os fatores de risco cardiovascular, qual a próxima conduta mais adequada na continuidade do cuidado dessa paciente?

- (A) Realizar correção do aneurisma.
- (B) Acompanhar aneurisma com exame periódico de imagem.
- (C) Repetir angiotomografia após correção dos fatores de risco.
- (D) Reavaliar persistência da dor após colecistectomia.

53

Homem de 70 anos, hipertenso, ex-tabagista, com queixa de dor torácica em aperto aos grandes esforços (por exemplo, correr na esteira na academia), com melhora ao repouso, iniciada há quatro meses. Medicações em uso: atorvastatina 20 mg 1x/dia, enalapril 5 mg 2x/dia. Exame clínico: FC: 92 bpm; PA: 140x80 mmHg. Exames cardiopulmonar e abdominal normais. Ecocardiograma: fração de ejeção do ventrículo esquerdo de 0,60. LDL: 92 mg/dL. Iniciado anlodipino 10 mg 1x/dia e solicitada angiotomografia de coronárias, que evidenciou estenose importante (redução do diâmetro luminal maior ou igual a 70% e menor que 99%) do 1º ramo diagonal, conforme imagem a seguir.



Demais artérias apenas com redução luminal discreta. Escore de cálcio de 1.158 unidades Agatston (percentil 87 para a faixa etária, raça e sexo). Retorna para consulta assintomático, após introdução do bloqueador do canal de cálcio, com resolução da dor torácica ao correr na esteira. Assinale a conduta mais adequada neste momento.

- (A) Iniciar ticagrelor e introduzir metoprolol 50 mg/dia.
- (B) Iniciar ticagrelor e solicitar cateterismo cardíaco para angioplastia.
- (C) Iniciar ácido acetilsalicílico e aumentar dose de atorvastatina para 40 mg/dia.
- (D) Iniciar ácido acetilsalicílico e solicitar cateterismo cardíaco para angioplastia.



54

Homem de 72 anos com queixa de claudicação intermitente progressiva há seis meses. É hipertenso, hipercolesterolêmico e já fez endarterectomia de carótida direita. Ex-tabagista de 60 anos-maço há oito anos. Em uso de ácido acetilsalicílico, rosuvastatina e losartana. Exame clínico: PA: 140x90 mmHg, diminuição de pulsos tibiais e pediosos bilaterais. LDL: 48 mg/dL. Assinale o tratamento adicional mais adequado para diminuição do risco cardiovascular deste paciente.

- (A) Ticagrelor.
- (B) Cilostazol.
- (C) Rivaroxabana.
- (D) Nenhum tratamento adicional.

55

Homem de 64 anos vem à consulta com queixa de palpitações esporádicas. Foi feito diagnóstico recente de hipertensão arterial sistêmica e iniciado tratamento com hidroclorotiazida. Exame clínico sem alterações, com PA 120x80 mmHg e FC 84 bpm. Eletrocardiograma: algumas extrassístoles ventriculares. Holter de 24 horas: extrassístoles ventriculares com densidade igual a 23%. Assinale a próxima conduta mais adequada.

- (A) Solicitar ecocardiograma.
- (B) Solicitar cintilografia miocárdica.
- (C) Iniciar ivabradina.
- (D) Iniciar betabloqueador.

56

Homem de 76 anos, hipertenso, dislipidêmico, chega para retorno ambulatorial. É independente para atividades básicas e instrumentais de vida diária, robusto em avaliação de fragilidade física. Está assintomático. Refere que caminha três vezes por semana por 30 minutos e sobe seis lances de escadas, sem sintomas. No último ano, apresentou duas quedas ao andar na rua. Ao exame clínico, identificado pulso irregular. Peso 79 kg. Altura 1,80 m. Solicitado eletrocardiograma, que mostrou fibrilação atrial. FC: 72 bpm. Creatinina 0,8 mg/dL. Assinale a conduta mais adequada neste momento.

- (A) Iniciar ácido acetilsalicílico 100 mg/dia.
- (B) Iniciar anticoagulação por via oral com rivaroxabana 20 mg 1x/dia.
- (C) Iniciar anticoagulação por via oral com apixabana 2,5 mg 2x/dia.
- (D) Não introduzir medicamentos antitrombóticos.

57

Homem de 60 anos vem para consulta de rotina. Está assintomático. Há três anos tinha insuficiência cardíaca sem causa definida, com fração de ejeção de 25%. Na época, apresentou dispneia a mínimos esforços por um ano. Desde então foi medicado e, há dois anos, recebe enalapril 10 mg de 12/12 h, carvedilol 25 mg de 12/12 h, espironolactona 50 mg/dia. Reclama que está tomando muitos remédios. Exame clínico: PA: 130x80 mmHg; FC: 66 bpm. Restante normal. Traz ecocardiograma recente com fração de ejeção de 55%. Assinale a conduta mais adequada.

- (A) Retirar progressivamente as medicações e observar sintomas.
- (B) Manter carvedilol, enalapril e espironolactona.
- (C) Manter carvedilol e retirar enalapril e espironolactona.
- (D) Manter enalapril e carvedilol e retirar espironolactona.

58

Gestante de 34 semanas dá entrada na emergência com quadro de dispneia súbita e sinais de trombose venosa profunda em membro inferior direito. Evoluiu rapidamente com insuficiência respiratória e baixo débito cardíaco. Durante a monitorização e realização de medidas iniciais de suporte, apresentou parada cardiorrespiratória em atividade elétrica sem pulso. Foram iniciadas medidas de ressuscitação cardiopulmonar e intubação orotraqueal, com tração do útero para a esquerda. Com 5 minutos de ressuscitação, não apresentou retorno à circulação espontânea. Assinale a próxima conduta mais adequada.

- (A) Realizar cesariana perimortem.
- (B) Infundir sulfato de magnésio.
- (C) Suspender a tração uterina.
- (D) Administrar alteplase.

59

Mulher de 84 anos, em acompanhamento por diabetes melito tipo 2, em uso de metformina 850 mg no café e almoço e insulina NPH 12 U ao deitar. Há três meses, após a morte do marido, tem se alimentado menos e perdeu 9 kg (de 87 para 78 kg). Tem apresentado dificuldade para iniciar o sono e pesadelos frequentes, com agitação e sudorese. Exame clínico sem alterações. Nas últimas semanas os controles de glicemia capilar em jejum aumentaram de 110 para 160 mg/dL. Assinale a conduta mais adequada para o controle da glicemia.

- (A) Associar insulina rápida pré-café da manhã.
- (B) Iniciar metformina também no jantar.
- (C) Introduzir mirtazapina.
- (D) Diminuir a dose da insulina NPH.



60

Homem de 68 anos, com antecedentes de diabetes melito tipo 2 e angina estável, assintomático, passa em consulta de rotina. Ex-tabagista de 40 anos-maço (parou há um ano). Exame clínico sem alterações. Exames laboratoriais: T4 livre 1,1 ng/dL e TSH 8,68 mUI/L. Com base nessas informações, assinale qual a próxima conduta mais adequada.

- (A) Solicitar ultrassonografia de tireoide.
- (B) Reavaliação laboratorial em três meses.
- (C) Iniciar levotiroxina.
- (D) Não é necessária nenhuma conduta.

61

Mulher de 40 anos é atendida no pronto-socorro com dor abdominal após acidente automobilístico. Uma tomografia computadorizada sem contraste não evidenciou lesões viscerais e detectou nódulo em adrenal esquerda homogêneo de 3,8 cm de diâmetro, com valor de atenuação de 12 unidades Hounsfield. Exame clínico: IMC 30 kg/m², PA 140x100 mmHg, hematomas na região esternal e no abdome superior, sem outras alterações. Assinale a conduta mais adequada em relação ao nódulo adrenal.

- (A) Metanefrinas séricas e urinárias.
- (B) Biópsia percutânea guiada por tomografia.
- (C) Teste de supressão de cortisol com 1 mg dexametasona.
- (D) Não há necessidade de conduta adicional.

62

Mulher de 47 anos refere fraqueza muscular e dores pelo corpo há cerca de um ano, associada à irregularidade menstrual.

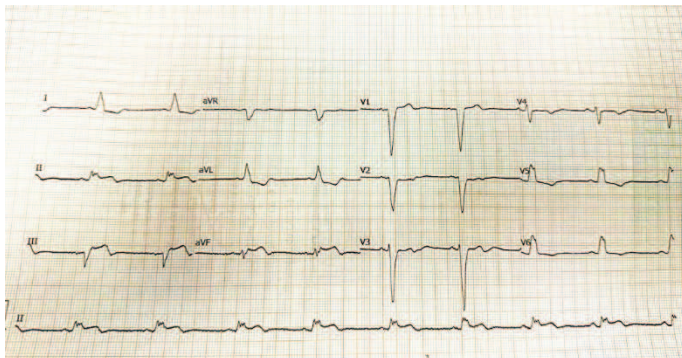
- Exame clínico: nódulo tireoidiano em lobo direito, de cerca de 2 cm, indolor e móvel a deglutição.
- Exames laboratoriais: TSH < 0,02 mUI/mL; T4 livre: 1,4 ng/dL e anticorpos antitireoperoxidase < 9 UI/L.
- Ultrassonografia de tireoide: nódulo misto, com algumas áreas císticas, hipoecoico, com halo hipoecogênico, sem microcalcificações, com vascularização central e periférica localizado em lobo direito, medindo 2,8 x 1,8 x 2,4 cm. O restante do parênquima é discretamente heterogêneo.

Com base nessas informações, assinale qual a próxima conduta mais adequada.

- (A) Punção aspirativa por agulha fina.
- (B) Cintilografia da tireoide com iodo.
- (C) Dosagem de anticorpo antirreceptor de TSH (TRAb).
- (D) Dosagem de tireoglobulina.

63

Homem de 64 anos, previamente etilista, tabagista e hipertenso, com quadro de dor epigástrica contínua, acompanhada de náuseas e vômitos há duas horas. Exame clínico: PA: 130x80 mmHg; FC: 95 bpm; FR: 22 ipm. Ausculta cardíaca e pulmonar normais. Realizado eletrocardiograma a seguir:



Com base nessas informações, assinale a próxima conduta mais adequada.

- (A) Prescrever omeprazol e solicitar lipase e tomografia de abdome.
- (B) Prescrever dipirona e solicitar angiotomografia de tórax e abdome.
- (C) Indicar fibrinólise e solicitar transferência a serviço com hemodinâmica.
- (D) Iniciar ácido acetilsalicílico e solicitar troponina ultrasensível.

64


Homem de 52 anos com queixa há dois meses de parestesias em extremidades e câimbras sempre que faz atividade física. Faz uso de hidroclorotiazida 25 mg/dia por hipertensão arterial sistêmica e omeprazol 40 mg/dia por doença do refluxo gastrointestinal. Assinale o perfil laboratorial mais provável.

- (A) Hipermagnesemia, hipocalcemia e PTH baixo ou inapropriadamente normal.
- (B) Hipermagnesemia, hipercalcemia e PTH elevado ou inapropriadamente normal.
- (C) Hipomagnesemia, hipocalcemia e PTH baixo ou inapropriadamente normal.
- (D) Hipomagnesemia, hipercalcemia e PTH elevado ou inapropriadamente normal.



65

Mulher de 25 anos com queixa há cinco dias de febre não medida e dor na região anterior do pescoço. Há três dias, apresenta palpitação, tremor de mãos e insônia. Exame clínico: bom estado geral, PA: 110x60 mmHg; FC: 124 bpm (rítmico); temperatura 37,2 °C; sem adenomegalias. Orofaringe normal. Presença de tremores finos em mãos. Restante do exame sem alterações. Feita cintilografia de tireoide. Assinale a imagem com maior probabilidade de corresponder à cintilografia realizada pela paciente.



66

Homem de 62 anos vem com queixa de fraqueza progressiva, tontura, hiporexia e perda de 7% do peso nos últimos quatro meses. Tem apresentado episódios frequentes de vômitos e dor abdominal difusa, incomum. Tem antecedente de hipertensão arterial há 15 anos e faz uso regular de enalapril 20 mg à noite, mas não faz controle há mais de três anos. Exame clínico: PA: 104x70 mmHg deitado e 86x64 mmHg de pé. FC: 76 bpm deitado e 88 bpm de pé. Restante do exame sem alterações. Exames laboratoriais: Hb: 10,9 g/dL; VCM: 84 fL; CHCM: 34 g/dL; Ureia: 32 mg/dL; Creatinina: 0,9 mg/dL; Na⁺: 132 mEq/L; K⁺: 5,4 mEq/L; Glicemia de jejum: 64 mg/dL. Assinale o exame com maior probabilidade de contribuir no diagnóstico anatômico da doença desse paciente.

- (A) Endoscopia digestiva alta.
- (B) Antígeno prostático específico.
- (C) Ultrassom de abdome.
- (D) Colonoscopia.

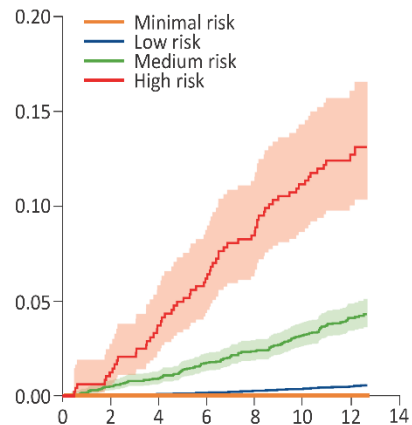
67

Homem de 65 anos, com diagnóstico de diabetes melito há 20 anos, vem em consulta de rotina. Está em uso de metformina 850 mg nas três principais refeições, anlodipino 5 mg de 12 em 12 h e hidroclortiazida 25 mg pela manhã. PA: 130x86 mmHg. Hb glicada: 7,2%, microalbuminúria/creatininúria: 160 mg/g. Assinale o ajuste mais adequado de suas medicações.

- (A) Adicionar losartana e empaglifozina e retirar anlodipino e hidroclortiazida.
- (B) Aumentar dose da metformina e retirar hidroclortiazida.
- (C) Substituir anlodipino por enalapril e aumentar dose de metformina.
- (D) Substituir metformina e hidroclortiazida por empaglifozina e enalapril.

68

O consórcio *LiverScreen* desenvolveu um escore para identificação de pacientes em risco de desfechos hepáticos futuros em até 10 anos. As variáveis incluídas no escore foram idade, sexo, AST, ALT, g-GT, plaquetas, colesterol total e glicemia de jejum. Um dos desfechos analisados foi o risco de morte por causas hepáticas (eixo Y), demonstrada no gráfico a seguir, de acordo com três categorias de risco de fibrose hepática ao longo dos anos (eixo X).



Assinale o aspecto da avaliação de um escore apresentado no gráfico.

- (A) Discriminação.
- (B) Benefício líquido.
- (C) Calibração.
- (D) Acurácia.



TEXTO PARA AS QUESTÕES 69 E 70

Um estudo recente avaliou a utilização de angiotomografia de tórax para diagnóstico de embolia pulmonar em 26 departamentos de emergência europeus, com demonstração de um aumento crescente na realização do exame ao longo dos anos. Além disso, os autores demonstraram a ocorrência de alguns desfechos ao longo dos anos, de acordo com a tabela a seguir:

Desfechos	Total (n=1463)	2015 (n = 237)	2016 (n = 262)	2017 (n = 295)	2018 (n = 364)	2019 (n = 305)	APC, % (IC 95%)
EP subsegmentar, n(%)	246 (16,8)	33 (13,9)	25 (9,5)	32 (10,8)	36 (9,9)	36 (11,8)	-3,3 (-23,6 a 24,7)
EP de baixo risco, n(%)	195 (13,3)	22 (9,3)	36 (13,7)	29 (9,9)	56 (15,4)	52 (17)	13,8 (2,6 - 30,1)
Manejo ambulatorial, n(%)	238 (16,3)	31 (13,1)	19 (7,3)	51 (17,3)	69 (19)	68 (22,3)	19,3 (4,1 a 45,1)
Admissão na UTI, n(%)	341 (23,3)	67 (28,3)	66 (25,2)	77 (26,2)	68 (18,7)	63 (20,7)	-8,9 (-17,1 a -0,3)

Legenda: UTI: unidade de terapia intensiva; EP: embolia pulmonar; APC: *annual percent change* (mudança percentual anual); IC: intervalo de confiança.

69

Trata-se de um estudo:

- (A) Ecológico.
- (B) De coorte.
- (C) Caso-controle.
- (D) Transversal.

70

Assinale o fenômeno epidemiológico potencialmente associado aos resultados demonstrados na tabela.

- (A) Viés de identificação.
- (B) Viés de antecipação do diagnóstico.
- (C) Sobrediagnóstico.
- (D) Confusão por indicação.

71

Homem de 24 anos portador de retocolite ulcerativa há um ano, está em uso de sufassalazina 2 g/dia e azatioprina 100 mg/dia. Queixa-se de diarreia sanguinolenta, cerca de oito vezes ao dia, há uma semana. Exame clínico: peso de 75 kg, descorado ++/4+, anictérico. Ausculta respiratória e cardíaca normais. Abdômen doloroso à palpação profunda em fossa ilíaca esquerda, ruídos hidroaéreos presentes. Exames laboratoriais: Hb: 9 g/dL, Leucócitos: 7.000/mm³, Plaquetas: 220.000/mm³. Assinale a conduta inicial mais adequada.

- (A) Metilprednisolona e antibioticoterapia empírica.
- (B) Infliximabe e enema de budesonida.
- (C) Azatioprina 150 mg ao dia e antibioticoterapia empírica.
- (D) Enema de budesonida e azatioprina 150 mg.

72

Mulher de 50 anos vem para avaliação após cirurgia bariátrica feita há dois meses (Y de Roux). Perdeu 14 kg desde então. É diabética e hipertensa e está em uso de insulina glargina, metformina, clortalidona, enalapril, atorvastatina, vitamina

B12, vitamina D e multivitamínico com ferro e folato. Glicemia capilar, em jejum, dos últimos sete dias variou entre 100 e 110 mg/dL. PA: 140x78 mmHg. Vitamina B 12 normal, Hemoglobina glicada de 7,5%. Assinale a medicação que pode ser descontinuada neste momento

- (A) Enalapril.
- (B) Metformina.
- (C) Vitamina B12.
- (D) Insulina glargina.

73

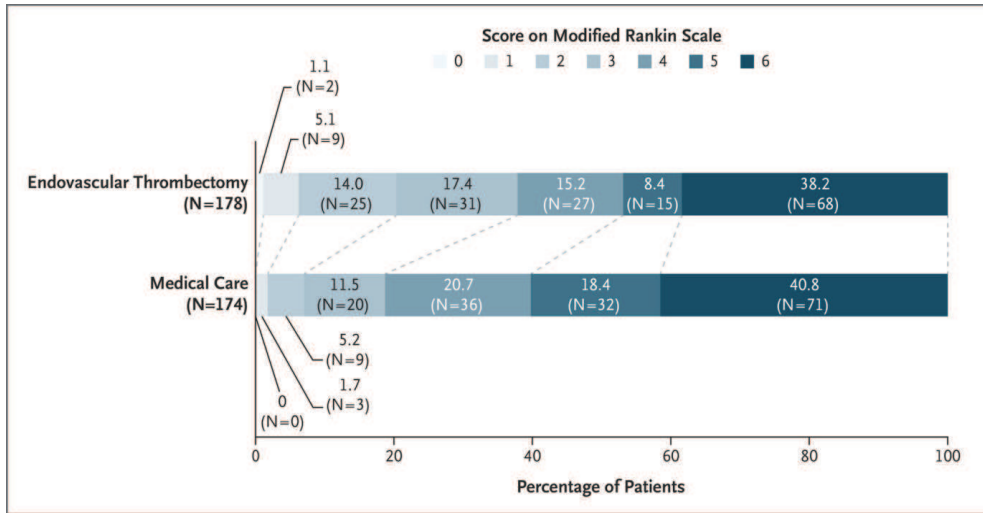
Homem de 35 anos vem com história de regurgitação há seis meses. Fala que a comida volta, não digerida, após comer alimentos sólidos. Tem mal hálito e tosse esporádica nesse período. Nega perda de peso ou dor torácica. Assinale o exame mais adequado para o diagnóstico.

- (A) Manometria esofágica.
- (B) pH-metria de 24 horas.
- (C) Esofagograma contrastado.
- (D) Endoscopia digestiva alta.



TEXTO PARA AS QUESTÕES 74 E 75

O estudo SELECT 2 foi publicado recentemente para avaliar o efeito da trombectomia mecânica em pacientes com acidente vascular encefálico isquêmico de grande monta, com grandes núcleos isquêmicos, dentro das primeiras 24 horas do evento. A distribuição do desfecho primário do estudo é apresentada na figura a seguir:



Distribuição de escore da escala de Rankin modificada de acordo com o grupo alocado.

74

Assinale a melhor caracterização da variável demonstrada no gráfico.

- (A) Ordinal.
- (B) Discreta.
- (C) Contínua.
- (D) Categórica.

75

Para a análise do desfecho primário, foi utilizada regressão logística. Assinale a medida de efeito a ser apresentada pelos autores.

- (A) Razão de riscos.
- (B) Razão das chances.
- (C) Razão de taxa de incidência.
- (D) Diferença entre médias.

76

Mulher de 30 anos apresenta história de diarreia há cinco meses. São 3 a 4 evacuações ao dia, às vezes com presença de muco e sangue, febre baixa esporádica e emagrecimento de 5 kg no período. Não toma medicações. Exame de fezes apresentou parasitológicos negativos, gordura negativa, coprocultura negativa e calprotectina elevada. O sintoma MENOS provável de ser encontrado no exame clínico é:

- (A) Icterícia.
- (B) Nódulos dolorosos em membros inferiores.
- (C) Crepitação difusa pulmonar.
- (D) Olho vermelho.

77

Homem de 40 anos tem diagnóstico de síndrome antifosfolípide com anticorpo anticoagulante lúpico positivo e anticardiolipina IgG de 50 GPL, repetidos e confirmados após 12 semanas. Não foi solicitada anti-β₂ glicoproteína I. Teve como evento vascular uma trombose venosa profunda seguida de embolia pulmonar há quatro meses. Permanece anticoagulado com warfarina. Procura o pronto-socorro com novo episódio de trombose venosa iliofemoral à esquerda há dois dias. Exames: INR 2,5; r (TTPa) 0,9. Assinale a conduta mais adequada.

- (A) Aumentar dose de warfarina.
- (B) Instalar filtro de veia cava inferior.
- (C) Substituir warfarina por rivaroxabana.
- (D) Substituir warfarina por enoxaparina.

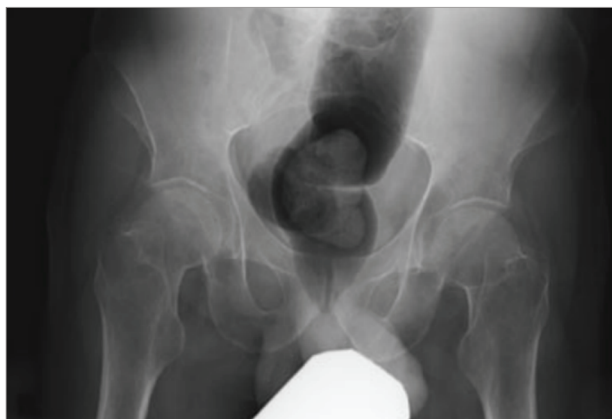

78

Homem de 38 anos com queixa de diarreia e astenia há seis meses acompanhadas de perda de 8 kg. Não tem outras queixas.

- Exame físico: peso: 50 kg, altura: 1,68 m, descorado, PA: 100x50 mmHg, FC: 98 bpm, FR: 21 ipm, SpO₂ 98%.
- Exames laboratoriais:
 - Hb: 7,2 g/dL
 - VCM: 71 fL
 - Ferro sérico: 19 mcg/dL
 - Saturação de transferrina de 8%
 - Plaquetas: 150.000/mm³
 - Na⁺: 140 mEq/L
 - Ca²⁺: 6,9 mg/dL
 - Pi: 1,5 mEq/L
 - Mg²⁺: 2 mEq/L
 - K⁺: 4,2 mEq/L
 - Cr: 1,1 mg/dL
 - Fosfatase alcalina: 252 U/L
 - Gama GT: 52 U/L
 - INR: 1,4

O paciente também apresentou a radiografia de quadril a seguir:



Assinale o próximo exame mais adequado para o diagnóstico etiológico.

- (A) Colonoscopia com biópsias seriadas.
- (B) Ultrassom de abdome superior.
- (C) Anticorpo anti-transglutaminase tecidual.
- (D) Biópsia hepática.

79

Mulher de 26 anos apresenta queixa há duas semanas de febre intermitente de até 40 °C. No exame clínico e na ultrassonografia foram demonstradas linfonodomegalias abdominais e hepatoesplenomegalia. Medula óssea com aspectos reacionais, sem neoplasia ou agentes infecciosos identificados.

- Exames laboratoriais:
 - Hemoglobina: 7,6 g/dL
 - Plaquetas: 78.000/mm³

Leucócitos: 1.500/mm³
 Neutrófilos: 1.000/mm³
 Linfócitos: 350/mm³
 Monócitos: 10/mm³
 Ferritina: 3.860 µg/dL
 Triglicérides: 396 mg/dL
 TGO/AST: 79 U/L
 DHL: 626 U/L
 Fibrinogênio: 118 mg/dL

Com base nessas informações, assinale a afirmação mais adequada em relação à principal hipótese diagnóstica.

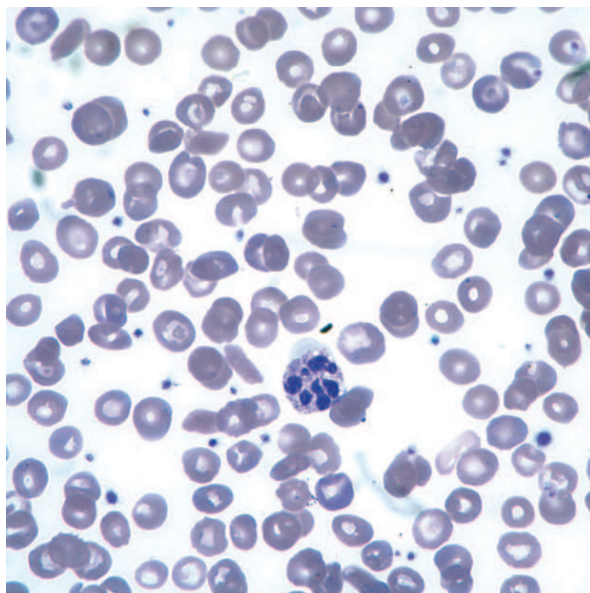
- (A) Leucopenia é específica para o diagnóstico.
- (B) Ferritina acima de 10.000 µg/dL é específica para o diagnóstico.
- (C) A principal causa em adultos é neoplasia.
- (D) O diagnóstico é feito através do mielograma.

80

Mulher de 46 anos apresenta queixa de fadiga há vários meses. Tem dieta variada e nega sintomas gastrointestinais. Tem histórico de vitiligo e hipotireoidismo. Exame clínico normal, exceto pelo descoloramento e vitiligo.

- Exames laboratoriais:
 - Hemoglobina: 9,2 g/dL
 - Leucócitos: 4.000/mm³
 - Plaquetas: 180.000/mm³
 - VCM: 117 fL
 - Reticulócitos: 1%

Lâmina do esfregaço periférico a seguir:



Assinale o exame com maior probabilidade de estar alterado.

- (A) Vitamina B12.
- (B) Ácido fólico.
- (C) Homocisteína.
- (D) Mutação do JAK2.



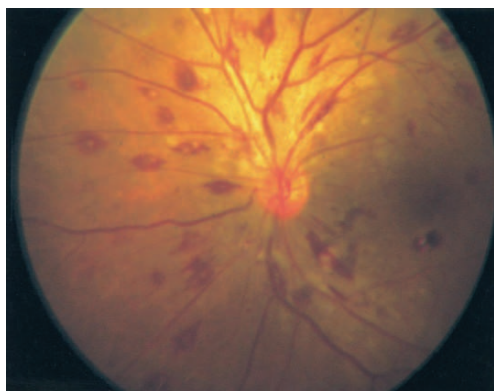
81

Homem de 45 anos está em seguimento regular por leucemia mieloide crônica. É trazido ao pronto-socorro com dispneia, febre baixa e rebaixamento do nível de consciência. Exame clínico: PA: 100x50 mmHg; FC: 88 bpm; FR: 24 ipm; temperatura 37,7 °C; SpO₂ 92%. Está confuso, sem sinais localizatórios no exame neurológico. Presença de sangramento em gengiva. Sopro sistólico em foco aórtico. Ausculta pulmonar com estertores em bases. Perfusão periférica limítrofe.

• Exames laboratoriais:

Hemoglobina: 6 g/dL
 Leucócitos: 280.000/mm³ (60% blastos)
 Plaquetas: 312.000/mm³
 INR: 1,4
 Creatinina: 1,1 mg/dL
 Dímero D: 250 U/L

A imagem da fundoscopia é apresentada a seguir:



Com base nessas informações, assinale qual a conduta mais adequada.

- (A) Realizar leucaférese.
- (B) Solicitar hemoculturas e ecocardiograma.
- (C) Iniciar ácido transretinoico.
- (D) Introduzir dexametasona.

82

Homem de 19 anos, com diagnóstico de anemia falciforme, chega à emergência com crise algica. Exames laboratoriais apresentaram hemoglobina 6,2 g/dL, LDH 550 U/L e reticulócitos 8%. Solicitada transfusão de um concentrado de hemácias. Pesquisa de anticorpos irregulares (PAI) positiva, com identificação de Anti-C. Foi transfundida uma unidade fenótipo compatível. Seis dias após a transfusão, retorna com febre e dor óssea, e os exames mostram hemoglobina 4,2 g/dL, reticulócitos 0,25%, LDH 700 U/L, PAI inalterado, TAD negativo. Assinale a conduta mais apropriada neste momento.

- (A) Tratamento de suporte e observação.
- (B) Imunoglobulina intravenosa e suspender transfusões.
- (C) Nova transfusão com unidades fenotipadas.
- (D) Novas transfusões com unidades recentes e leucodepletadas.

83

Mulher de 65 anos apresenta eletroforese de proteínas que revelou hipergamaglobulinemia. É portadora de hipertensão arterial, hipercolesterolemia e hipotireoidismo controlados com losartana 50 mg, rosuvastatina 10 mg e levotiroxina 50 µg. Exame clínico: normal. Radiografia de esqueleto: normal.

• Exames laboratoriais:

Hemoglobina: 14 g/dL
 Leucócitos: 5.000/mm³
 Plaquetas: 150.000/mm³
 Ca²⁺: 9,2 mg/dL
 Creatinina: 0,8 mg/dL
 Imunofixação sérica: pico monoclonal de 0,9 g/dL, sem detecção de cadeias leves
 Imunofixação urinária: normal

Com base nessas informações, assinale a conduta mais adequada.

- (A) Ressonância de coluna cervical, torácica e lombar.
- (B) Mielograma.
- (C) Dosagem de B2 microglobulina.
- (D) Repetir exames em seis meses.

84

Mulher de 43 anos, previamente hipertensa, procura o pronto-socorro por astenia e manchas em membros inferiores há duas semanas, acompanhadas de dor abdominal e náuseas. Ao exame físico apresenta PA: 110x65 mmHg; FC: 93 bpm; FR: 21 ipm; temperatura: 36,9 °C; SpO₂ 97% em ar ambiente. Descorada, confusa, com presença de petéquias em membros inferiores. Ausculta cardíaca com sopro sistólico panfocal. Ausculta pulmonar normal. Abdome plano, flácido, sem visceromegalias. Sem linfonodomegalias palpáveis.

• Exames laboratoriais:

Hemoglobina: 6,1 g/dL
 VCM: 87 fL
 Leucócitos: 4.900/mm³
 Plaquetas: 23.000/mm³
 LDH: 764 U/L
 Bilirrubina total: 4,2 mg/dL
 Bilirrubina direta: 1 mg/dL
 Na⁺: 135 mEq/L
 K⁺: 5 mEq/L
 Ca²⁺: 8,8 mg/dL
 Creatinina: 1,4 mg/dL
 INR: 1,4

Assinale o exame com maior probabilidade de contribuir no diagnóstico neste momento.

- (A) Haptoglobina.
- (B) Fator antinúcleo.
- (C) Esfregaço periférico.
- (D) Biópsia de medula óssea.



85

Mulher de 67 anos chega para consulta com queixa de astenia e perda de peso há cinco meses. Faz acompanhamento na oncologia por neoplasia de mama há 10 anos, tratada com exérese cirúrgica, quimioterapia e radioterapia. Exame clínico: descorada ++/4+, sem outras alterações.

• Exames laboratoriais:

Hemoglobina: 8,2 g/dL

VCM: 104 fL

Leucócitos: 3.400/mm³

Neutrófilos: 1.200/mm³

Linfócitos: 800/mm³

Plaquetas: 68.000/mm³

Neutrófilos hipogranulares e hipossegmentados

Marcadores tumorais: CA 15,3, 19,9 e 125 negativos

Com base nestas informações, assinale a hipótese diagnóstica mais provável.

- (A) Hiperesplenismo.
- (B) Síndrome mielodisplásica.
- (C) Deficiência de ácido fólico.
- (D) Infiltração medular pelo câncer de mama.

86

Mulher de 55 anos com queixa de astenia, empachamento pós-prandial e aumento de volume abdominal há 06 meses. Ao exame clínico apresentou-se descorada +/4+, anictérica e com baço palpável a 7 cm de rebordo costal esquerdo.

• Exames laboratoriais:

Hemoglobina: 10 g/dL

Leucócitos: 20.000/mm³ (1% de blastos, 2% de promielócitos, 4% de metamielócitos, 5% de bastões e 60% de segmentados)

Monócitos 500/mm³, presença de 3 eritroblastos/100 leucócitos

Plaquetas: 600.000/mm³

Aspirado de medula óssea seco. Cariótipo 46XX em 20 metáfases.

Assinale a explicação mais provável desse aumento esplênico.

- (A) Metaplasia mieloide.
- (B) Infiltração leucêmica.
- (C) Trombose de veia porta.
- (D) Hiperplasia de sistema retículo endotelial.

87

Mulher de 22 anos informa que há uma semana foi ferroadada por abelha. Na ocasião, após 10 minutos, iniciou quadro de urticária em todo corpo, dispneia, taquicardia e hipotensão. IgE sérica menor que 0,10 kU/L (não reagente) para veneno de abelha. Assinale a conduta mais adequada.

- (A) Tranquilizar a paciente, pois ela não é alérgica a veneno de abelha.
- (B) Realizar *prick-test* com extrato de veneno para confirmação de alergia.
- (C) Repetir a pesquisa de IgE específica após quatro semanas da reação sistêmica.
- (D) Iniciar Imunoterapia com veneno de abelha.

88

Homem de 45 anos refere febre, mialgia, parestesias e fraqueza em mãos e pés, além de dificuldade para deambular há sete dias. Há quatro dias, apresenta tosse, dispneia e sibilos. É asmático e, há um mês, teve uma crise. Tem antecedente de sinusites. Exame clínico: FC: 108 bpm; FR: 28 ipm; PA: 120x70 mmHg. Ausculta pulmonar: roncospiratórios bilaterais e sibilos. Exame neurológico: redução da força muscular distal bilateral com perda sensorial; reflexos tendinosos profundos não obtidos em ambos os membros superiores e inferiores.

• Exames laboratoriais:

Hemoglobina: 11,7 g/dL

Leucócitos: 21.700/mm³ (neutrófilos 64%, linfócitos 15%, monócitos 1% e eosinófilos 20%)

Plaquetas: 200.000/mm³

VHS: 70 mm/1ª hora

Creatinina: 0,9 mg/dL

Sedimento urinário: normal

FAN: não reagente

Três parasitológicos de fezes negativos

Assinale o exame com maior probabilidade de contribuir para o diagnóstico.

- (A) ANCA.
- (B) Lavado broncoalveolar.
- (C) Anti-DNA nativo.
- (D) Líquido cefalorraquidiano.

89

Homem de 41 anos apresenta pneumonias de repetição desde a infância. Tem crises frequentes de febre baixa e persistente, tosse contínua e coriza. No último ano, apresentou dois episódios de broncopneumonia e sinusites recorrentes. Em todos os episódios necessitou de tratamento com antibióticos e atualmente encontra-se sob antibioticoterapia profilática. Nega diarreia, abscessos cutâneos ou outras infecções. Nega quadro semelhante na família. Esquema vacinal completo sem complicações. É casado pela segunda vez e tem dois filhos adotivos, não tendo filhos biológicos. Assinale a hipótese diagnóstica mais provável.

- (A) Discinesia ciliar.
- (B) Deficiência seletiva de IgA.
- (C) Hipogamaglobulinemia.
- (D) Deficiência específica de anticorpos.



90

Homem de 60 anos, renal crônico não dialítico, foi submetido à artroplastia total de quadril tendo feito pós-operatório na UTI onde foi submetido a sondagem vesical de demora. Teve alta no 5º dia pós-operatório. No 12º dia pós-operatório começou a apresentar dor lombar, febre e disúria. Exames: Urinal com > 1.000.000 leucócitos e hemograma com 14.600/mm³ leucócitos (85% neutrófilos). Urocultura > 1.000.000 UFC/mL de *Pseudomonas aeruginosa* com o perfil de sensibilidade e concentrações inibitórias mínimas (CIM) apresentado na tabela a seguir:

Antimicrobiano	CIM (µg/mL)	Interpretação	Pontos de corte (µg/mL)		
			S	I	R
Amicacina	4	Sensível	≤ 16		>16
Aztreonam	4	Intermediário	≤ 0,001	0,002-16	>16
Cefepima	4	Intermediário	≤ 0,001	0,002-16	>16
Ceftazidima	2	Intermediário	0,001	0,002-8	>8
Ceftazidima/avibactam	2	Sensível	8		>8
Ceftolozone/tazobactam	1	Sensível	4		>4
Ciprofloxacina	0,5	Intermediário	0,001	0,002-0,5	>0,05
Imipenem	0,5	Sensível	2	4-8	>8
Meropenem	8	Resistente	0,001	0,002-4	>4
Piparacilina/tazobactam	8	Intermediário	0,001	0,002-16	>16

Legenda: S = sensível; I = intermediário; R = resistente.

Assinale o esquema antibiótico mais adequado.

- (A) Amicacina.
- (B) Ceftazidima/avibactam.
- (C) Ceftolozone/tazobactam.
- (D) Ciprofloxacina em doses máximas.

91

Mulher de 26 anos apresenta há três anos lesões eritematosas, elevadas e pruriginosas, três vezes por semana, com duração de um dia, com evolução para máculas hipercrômicas no dia seguinte. Há seis meses, teve piora dos sintomas com lesões diárias, menos pruriginosas e com maior sensação de ardência no local, sem melhora com anti-histamínicos uma vez/dia. Exame clínico: sem alterações. Pele: placas eritematosas elevadas em tronco e poucas lesões hipercrômicas em membros inferiores. Edema em lábio inferior. Apresenta hemograma normal, PCR 25 mg/mL e TSH elevado. Aguarda a pesquisa de autoanticorpos anti-TPO. Assinale o provável diagnóstico e a próxima conduta mais adequada.

- (A) Urticária crônica espontânea e introduzir levotiroxina.
- (B) Urticária vasculite e solicitar ANCA para confirmar o diagnóstico.
- (C) Urticária vasculite e solicitar biópsia cutânea para confirmar o diagnóstico.
- (D) Urticária crônica espontânea e aumentar anti-histamínico.

92

Homem de 40 anos vem com história de febre há dois meses. Nega alterações intestinais, respiratórias ou urinárias. Nega emagrecimento. A febre começou após receber alta de uma internação de um dia, por acidente de carro, com trauma crânio encefálico, sem perda de consciência. Na ocasião começou a tomar fenitoína e amitriptilina. Traz exames feitos há um mês: hemoglobina 13 g/dL, leucócitos 8.000/mm³, plaquetas 250.000/mm³, PCR 12 mg/L, aminotransferases normais. Tomografia de tórax e abdome normais, ecocardiograma normal. Nega quadros semelhantes no passado. Assinale a próxima conduta mais adequada no manejo do paciente.

- (A) Analisar o líquido cefalorraquidiano.
- (B) Solicitar PET-CT de corpo inteiro.
- (C) Introduzir colchicina.
- (D) Suspender as medicações.



93

Homem de 73 anos, hipertenso e diabético não insulino-dependente, chega para atualizar esquema vacinal. Tem filipetas comprovantes de vacina Influenza em anos anteriores e comprovantes de três doses de vacina covid-19, sendo a última há oito meses. Não se recorda de ter tomado outras vacinas. Assinale as vacinas disponíveis no SUS indicadas para esse paciente.

- (A) Dose de reforço de difteria/tétano (dT); influenza; pneumocócica; covid-19 bivalente.
- (B) Dose de reforço de difteria/tétano (dT); três doses de hepatite B; influenza; covid-19 monovalente.
- (C) Três doses de difteria/tétano (dT); três doses de hepatite B, pneumocócica; influenza; covid-19 bivalente.
- (D) Três doses de difteria/tétano (dT); influenza, pneumocócica, covid-19 monovalente.

94

Homem de 68 anos apresenta queixa de edema de membros inferiores (MMII) há 1 ano. Tem história de espondilite anquilosante e uveíte, com mau controle com anti-inflamatório não-hormonal. Ao exame clínico apresentou PA 140x90 mmHg, redução da mobilidade da coluna torácica e lombar. Edema de MMII ++/4+.

- Exames laboratoriais:
 - Albumina: 2,7 g/dL
 - Creatinina: 1,9 mg/dL
 - Urina I: proteinúria +++, sem leucócitos ou hemácias
 - Proteína C reativa: 10 mg/dL
 - Proteinúria/Creatininúria: 4.500 mg/g

Assinale a hipótese diagnóstica mais provável.

- (A) Amiloidose renal.
- (B) Doença renal intersticial.
- (C) Glomerulopatia por imunocomplexos.
- (D) Nefropatia por analgésico.

95

Dado o seguinte resultado de exame de urina tipo I:
 pH: 5,5.
 Densidade: 1,005.
 Proteína: Ausente.
 Corpos cetônicos: Ausentes.
 Hemoglobina: Presente (+++).
 Glicose: Ausente.
 Leucócitos: 2 por campo.
 Hemácias: 2 por campo.

Assinale o diagnóstico mais provável.

- (A) Rabdomiólise.
- (B) Anemia falciforme.
- (C) Nefropatia por IgA.
- (D) Trauma renal.

96

Homem de 42 anos, em consulta há um ano após tratamento de sífilis secundária com penicilina benzatina. O título inicial do VDRL era de 1/16. Sorologia para HIV negativa. Após seis meses de tratamento houve queda para 1/2. O paciente está assintomático, porém com VDRL 1/8. Exame clínico sem alterações. Optado por coleta de líquido, com o seguinte resultado: 3 células, 0 hemácias, proteína 65 mg/dL, glicose 80 mg/dL, VDRL negativo.

Assinale a conduta mais adequada.

- (A) Tratar com penicilina cristalina.
- (B) Tratar com penicilina benzatina.
- (C) Coletar novo VDRL sérico em 3 meses.
- (D) Coletar FTA-ABS sérico agora.

97

Homem de 45 anos, procedente da Bahia, queixa-se de febre há aproximadamente dois meses, acompanhada de astenia e anorexia. Há um ano um parasitológico de fezes foi positivo para *Schistosoma mansoni*, mas sem tratamento. Ao exame clínico apresentou-se acianótico, anictérico, febril, descorado +/4+, hidratado, fígado a 3 cm do rebordo costal direito, baço a 10 cm do rebordo costal esquerdo, ascite +, circulação colateral +, edema +/4+ de membros inferiores. Assinale a fisiopatologia da mais provável da febre.

- (A) Progressão da doença.
- (B) Reinfestação há 2 meses.
- (C) Trombose de veia porta.
- (D) Infecção do parasito por bactéria.

98

Homem de 42 anos com antecedente de hipertensão arterial sistêmica, diabetes melito e insuficiência renal crônica dialítica há quatro anos. Realizou transplante renal há três meses (doador falecido). Atualmente está em uso de tacrolimus, micofenolato de mofetila e prednisona. Na avaliação pré-transplante, não realizou PPD por indisponibilidade do teste. Radiografia de tórax sem anormalidades. Nega contato prévio com paciente bacilífero. Retorna assintomático para consulta ambulatorial. Realizou teste IGRA (*Interferon Gamma Release Assay-Quantiferon*) com resultado reagente. Assinale a conduta mais adequada.

- (A) Isoniazida + pirazinamida + etambutol + levofloxacina por nove meses.
- (B) Rifampicina + isoniazida + pirazinamida + etambutol por nove meses.
- (C) Rifapentina + isoniazida por 12 semanas.
- (D) Rifampicina por 12 semanas.



99

Mulher de 78 anos com nódulo pulmonar encontrado incidentalmente em tomografia de tórax. Ex-tabagista de 50 anos/maço. Além do nódulo, a tomografia também mostra enfisema pulmonar. O nódulo é único, tem 2,6 cm de diâmetro e é espiculado. Não há linfonodomegalias. Não há história familiar de câncer. O nódulo é alcançável por biópsia transtorácica. A probabilidade de câncer antes da biópsia é de 70% e a de uma biópsia transtorácica encontrar câncer em pacientes com a doença é de 80%. Utilizando uma estratégia diagnóstica que envolva os dados clínicos, tomográficos e anatomopatológicos, assinale a probabilidade de se encontrar câncer nessa paciente.

- (A) 56%
- (B) 75%
- (C) 80%
- (D) 88%

100

Homem de 72 anos, hipertenso, diabético e ex-etilista, procura atendimento por edema de membros inferiores e aumento do volume abdominal iniciados há quatro meses. Exame clínico: regular estado geral, descorado, estase jugular presente, edema de membros inferiores, simétrico 2+/4+, ascite de moderado volume. Paciente foi submetido a punção da ascite.

• Exames laboratoriais:

Proteínas totais: 6 g/dL

Albumina sérica: 3 g/dL

Proteínas no líquido ascítico: 3,5 g/dL

Albumina no líquido ascítico: 1,7 g/dL

Creatinina: 1,5 mg/dL

Na⁺: 142 mEq/L

K⁺: 5,2 mEq/L

Hemoglobina: 9,2 g/dL

Plaquetas: 150.000/mm³

Leucócitos: 4000/mm³

Assinale o próximo exame mais adequado para o diagnóstico.

- (A) Ultrassom doppler de abdome superior.
- (B) Ecocardiograma transtorácico.
- (C) Relação proteína/creatinina em amostra isolada de urina.
- (D) Dosagem de triglicerídeos no líquido.

ENDOSCOPIA

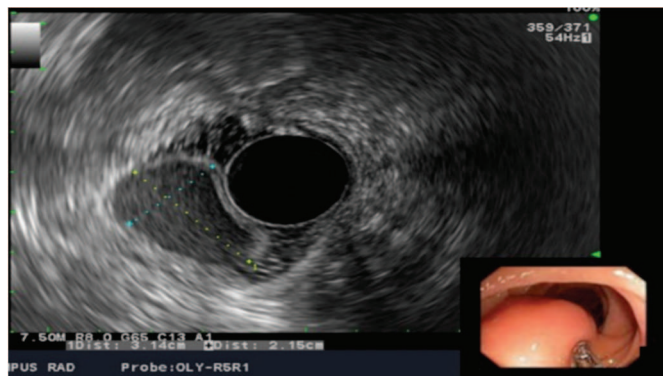
101

Mulher de 53 anos entra no pronto socorro, com quadro de enterorragia volumosa. Ao exame físico, apresenta a FR: 26 ipm, FC: 130 bpm, PA: 65x40 mmHg, sudorese fria, confusa e torporosa. A acompanhante não relata cardiopatia, pneumopatia prévia ou dor abdominal. Apresentou hematêmese volumosa na sala de emergência. Persistiram os mesmos parâmetros hemodinâmicos de entrada. Ao exame físico, notou-se *flapping*, circulação colateral abdominal e ascite. Exames laboratoriais: Hb: 5,5 g/dL; Ht: 26 %; leucograma: 7.000/mm³; plaquetas: 40.000/mm³; tempo protrombina: INR 2,5. Qual a conduta imediata recomendada?

- (A) Intubação orotraqueal com ventilação mecânica assistida + expansão com cristalóide + reposição com concentrado de hemácias até Hb: 7,0 g/dL.
- (B) Máscara de O₂: 10 L/min + terlipressina 2,0 mg via IV “em bolus” + expansão com cristalóide.
- (C) Intubação orotraqueal com ventilação mecânica assistida + expansão com 2 bolsas de plasma fresco congelado.
- (D) Expansão com cristalóide + endoscopia digestiva alta imediata.

102

Mulher de 53 anos de idade realizou exame endoscópico, conforme figura a seguir:



O laudo do exame descreve as seguintes características: parede do cisto contínua com o órgão acometido, envolta por camada muscular e revestida por epitélio gastrointestinal. Em relação ao provável diagnóstico, assinale a alternativa correta.

- (A) Divertículo duodenal.
- (B) Diafragma (membrana) do antro gástrico.
- (C) Duplicação cística.
- (D) Duplo piloro.



TEXTO PARA AS QUESTÕES 103 E 104

Homem de 70 anos, hígido, necessita ser submetido ao exame de endoscopia digestiva alta para elucidação diagnóstica em decorrência da queixa clínica de emagrecimento, dor epigástrico e anemia.

103

Em relação à responsividade, na sedação moderada ou consciente, assinale a alternativa correta.

- (A) Resposta normal a estímulo verbal.
- (B) Pode não responder a estímulo verbal, mas responde a estímulo tátil.
- (C) Resposta a estímulo tátil repetido ou vigoroso e a estímulo doloroso.
- (D) Sem resposta mesmo a estímulos dolorosos.

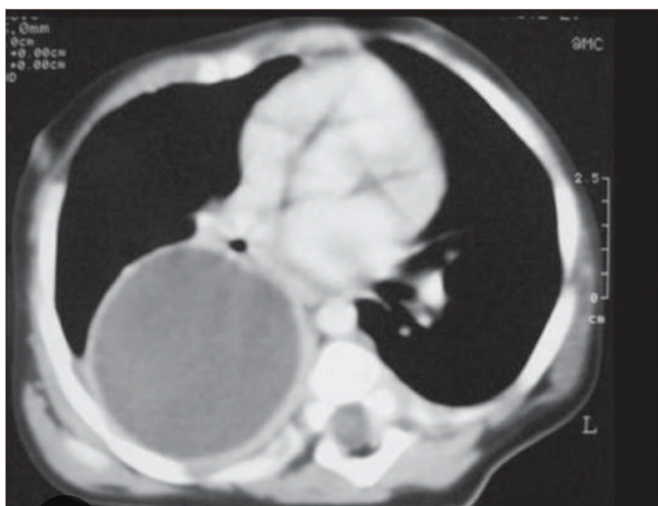
104

Em relação às vias aéreas, durante sedação moderada ou consciente, assinale a alternativa correta.

- (A) Pérvias, desde que com máscara laríngea.
- (B) Prévias, exceto se houver preditores de obstrução.
- (C) Pode-se necessitar de intervenção para manter pérvias.
- (D) Intervenção necessária para manter pérvias.

105

Mulher de 50 anos com diagnóstico de cisto mediastinal, conforme imagem a seguir, é encaminhada para realização de ecoendoscopia com punção por agulha fina.



Com o objetivo de prevenir infecções locais, assinale a alternativa correta referente à profilaxia antibiótica.

- (A) Não recomendada.
- (B) Na admissão.
- (C) Sugerida; continuar 3 a 5 dias pós-procedimento.
- (D) Recomendada; continuar antibiótico após procedimento por 14 dias.

TEXTO PARA AS QUESTÕES 106 E 107

Mulher de 26 anos, com história de ingestão intencional de soda cáustica, há 1 hora é atendida no pronto socorro, com intensa sialorréia, odinofagia, vômitos e dor abdominal difusa. Não apresenta estridor laríngeo. Ao exame físico apresenta-se em REG, corada, desidratada +/4, eupneica e acianótica. FC: 100 bpm; FR: 20 ipm; SpO₂: 96% (ar ambiente); PA: 110x90 mmHg (deitada) e temperatura: 36 °C. Não apresenta enfisema subcutâneo cervical. Ausculta pulmonar com roncospasmo em base direita (hemitórax direito). Abdome: tenso, dor difusa à palpação, descompressão brusca duvidosa, ruído hidroaéreos ausentes.

• Exames laboratoriais:

- Hb: 12,8 g/dL
- Ht: 33 %
- Leucograma: 11.000/mm³
- Plaquetas: 260.000/mm³
- Ureia: 80 mg/dL
- Creatinina: 0,8 mg/dL
- Amilase: 120 mg/dL

106

Assinale a alternativa correta quanto às condutas imediatas recomendadas.

- (A) Ressonância magnética nuclear torácica e abdominal + avaliação da cirurgia cabeça-pescoço.
- (B) Antibiótico via IV + estudo contrastado de esôfago-estômago-duodeno.
- (C) Hidratação com cristalóide + tomografia tórax e abdome + avaliação psiquiátrica.
- (D) Hidratação com cristalóide + antibiótico via IV + endoscopia digestiva alta precoce.

107

Assinale a alternativa correta.

- (A) Pelo risco de perfuração na endoscopia digestiva alta, é importante evita-la nos primeiros 14 dias da ingestão de corrosivo.
- (B) O estadiamento do acometimento da corrosão do trato digestivo alto pela endoscopia digestiva alta deve ser realizado precocemente.
- (C) A endoscopia digestiva alta é o primeiro exame de imagem a ser realizado nos casos de ingestão de corrosivos.
- (D) A passagem de sonda nasogástrica e lavagem com solução salina ajuda em diluir o agente corrosivo, o que minimiza maiores lesões no trajeto gastroduodenal.



TEXTO PARA AS QUESTÕES 108 E 109

Homem de 64 anos com histórico de doença cardíaca isquêmica recente com colocação de *stent* coronariano, com alto risco de tromboembolismo, em uso de clopidogrel, necessita realizar um procedimento de dissecação endoscópica da submucosa para tratamento de neoplasia precoce gástrica.

108

Em relação à suspensão do antiagregante plaquetário, assinale a alternativa recomendada para essa situação específica.

- (A) Retornar uso 1 a 2 dias após.
- (B) Suspender uso 7 dias antes.
- (C) Suspender dose no dia do procedimento.
- (D) Avaliar com cardiologista a suspensão temporária.

109

Caso esse paciente fizesse uso de varfarina em decorrência de fibrilação atrial com estenose mitral, em relação ao manejo (suspensão) do anticoagulante, assinale a alternativa recomendada para essa situação específica.

- (A) Manter o uso.
- (B) Suspender a dose no dia do procedimento.
- (C) Suspender o uso 2 dias antes e retornar uso 2 a 3 dias depois.
- (D) Suspender o uso 5 dias antes e realizar ponte com enoxaparina (suspensa na véspera).

110

Mulher de 30 anos, obesa, gestante, fumante, faz uso de antidepressivos tricíclicos, ingere cafeína, comidas apimentadas e gordurosas, realiza refeições copiosas imediatamente antes de se deitar. Assinale a alternativa correta em relação a qual doença essa paciente pode apresentar em decorrência dos fatores de risco supracitados?

- (A) Gastroparesia.
- (B) Doença do refluxo gastroesofágico.
- (C) Esofagite eosinofílica.
- (D) Úlcera duodenal.

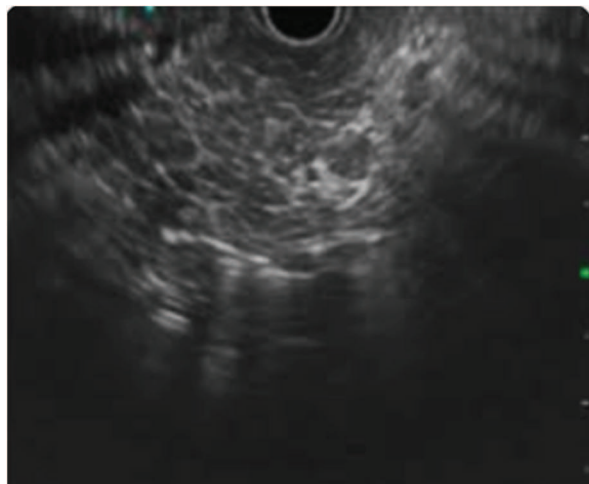
111

Homem de 50 anos apresenta, ao exame endoscópico, um tumor neuroendócrino gástrico em corpo, solitário, grande > 2 cm, com mucosa normal e com gastrina sérica normal. Assinale a alternativa correta em relação ao tipo do tumor e à sobrevida em 5 anos.

- (A) Tipo I e igual à da população.
- (B) Tipo II e 60-75%.
- (C) Tipo III e ≤ 50%.
- (D) Tipo IV e 50% em 1 ano.

112

Homem de 45 anos, etilista, com perda de peso, é submetido ao exame de ecoendoscopia das vias biliares e pâncreas, conforme imagem a seguir:



O laudo do exame descreveu os seguintes achados: focos hiperecoicos com sombra acústica posterior e lobularidade do parênquima com padrão em “favo de mel”. Baseado na estratificação para diagnóstico de pancreatite crônica, segundo os critérios de Rosemont para o referido paciente, assinale a alternativa correta.

- (A) Certeza.
- (B) Sugestivo.
- (C) Indeterminado.
- (D) Negativo.

113

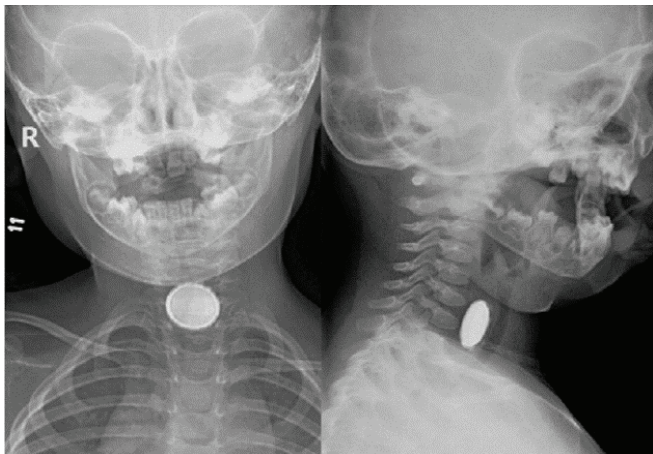
Mulher de 50 anos de idade, diabética, com IMC de 60 kg/m², é submetida a cirurgia de Scopinaro. Em relação à técnica de Scopinaro, assinale a alternativa correta.

- (A) É realizada gastrectomia vertical (GV), geralmente mais ampla que na GV isolada, com uma anastomose duodenojejunal terminolateral.
- (B) É realizada uma gastrectomia parcial distal, com ressecção dos 2/3 distais do estômago, com uma anastomose gastrojejunal laterolateral, com reconstrução em Y de Roux.
- (C) Envolve a criação de uma bolsa gástrica e anastomose gastrojejunal terminolateral, com reconstrução em Y de Roux.
- (D) É posicionada externamente, imediatamente após a cárdia, com fixação mediante uma plicatura do fundo gástrico, ancorada no ângulo de His.



114

Menino de 2 anos apresenta ingestão acidental de bateria há 2 horas. No momento o menor encontra-se assintomático, em BEG, corado, hidratado, eupneico. Não apresenta sialorreia, estridor laríngeo ou vômitos. O exame radiológico simples cervicotorácico apresenta a imagem a seguir:

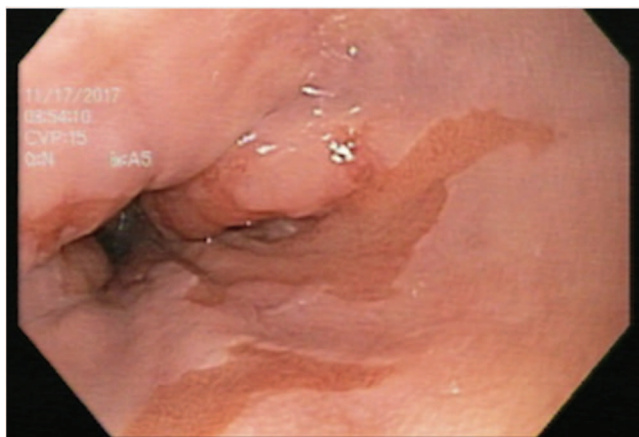

Assinale a alternativa correta.

- (A) Aguarda jejum de 8 horas pois tem risco de aspiração de conteúdo gástrico.
- (B) Por estar assintomático, observação em 12 horas e novo raio X em 12 h.
- (C) É necessária uma endoscopia digestiva alta de emergência, pois é uma bateria.
- (D) O corpo estranho situa-se na via aérea, apesar de não apresentar sintomas respiratórios.

TEXTO PARA AS QUESTÕES 115 E 116

Homem de 55 anos, portador de obesidade central e com histórico familiar de adenocarcinoma em esôfago distal é submetido ao exame de endoscopia digestiva alta (EDA). O laudo do exame evidencia esôfago de Barrett longo M5C2, com lesão nodular, com displasia de alto grau, conforme imagem a seguir:



115

Assinale a alternativa correta de conduta, de acordo com os achados anatomopatológicos.

- (A) Considerar sem vigilância.
- (B) Repetir EDA em 6 meses.
- (C) Vigilância endoscópica a cada ano.
- (D) Considerar a vigilância endoscópica a cada 3 meses em pacientes selecionados.

116

O médico do paciente resolveu ressecar a lesão e o diagnóstico anatomopatológico foi de adenocarcinoma. Assinale a alternativa correta em relação ao critério de cura após a ressecção endoscópica.

- (A) Invasão submucosa < 500 µm.
- (B) Tipo histológico indiferenciado.
- (C) Presença de invasão angiolinfática.
- (D) Margens profundas acometidas.

117

Homem de 85 anos, com endoscopia digestiva alta e colonoscopia recentes normais, dá entrada no pronto socorro com sangramento vivo maciço e instabilidade hemodinâmica, mesmo após a hidratação e transfusão de sangue. Assinale a alternativa correta referente ao exame recomendado a ser solicitado.

- (A) Cintilografia com hemácias marcadas.
- (B) Angiotomografia.
- (C) Angiografia + embolização.
- (D) Cápsula endoscópica.

118

Mulher de 35 anos apresenta lesão sintomática localizada na cauda do pâncreas. Ao exame de ecoendoscopia, não apresenta septos, é oligocística, com calcificação periférica, e que a punção apresenta conteúdo viscoso. Com base nessas informações, assinale a alternativa correta quanto ao provável diagnóstico.

- (A) Neoplasia serosa.
- (B) Neoplasia mucinosa.
- (C) Neoplasia sólida pseudopapilar.
- (D) Adenocarcinoma ductal cístico do pâncreas.



TEXTO PARA AS QUESTÕES 119 E 120

Mulher de 33 anos refere dor em hipocôndrio direito, associada a náuseas e episódios de vômitos há 3 dias. Sem outras comorbidades ou cirurgias prévias. Ao exame físico: REG, fácies de dor, abdome doloroso em HD, com sinal de Murphy negativo e DB também negativa. Apresenta icterícia +/++++.

• Exames laboratoriais:

Leucograma: 8.700/mm³

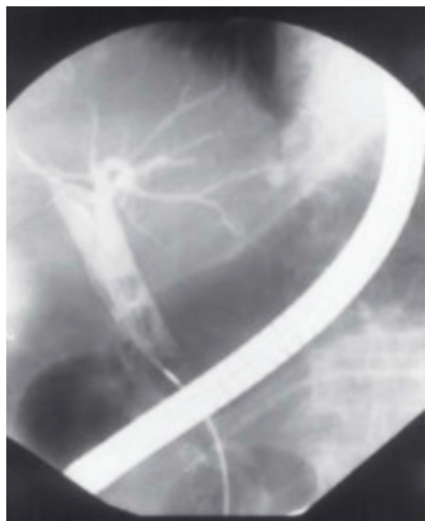BT: 4,1 mg/dL

BD: 3,5 mg/dL

Amilase: 101 mg/dL

Fosfatase alcalina: 455 U/L

• USG abdome: evidência de colelitíase, sem espessamento de parede da vesícula biliar, com colédoco medindo 9 mm de diâmetro, sem visualização de sombra acústica em via biliar, conforme imagem a seguir:

**119**

Qual o provável diagnóstico?

- (A) Coledocolitíase.
- (B) Colangite aguda.
- (C) Síndrome de Mirizzi.
- (D) Pancreatite aguda biliar.

120

Durante a CPRE foi evidenciada via biliar distal com 4 mm de diâmetro e longa, com colédoco médio dilatado de 10 mm com um cálculo neste local também de 10 mm. Qual a conduta endoscópica recomendada seguindo o algoritmo de tratamento endoscópico da coledocolitíase?

- (A) Papilotomia endoscópica táctica + dilatação da papila + varredura com *basket*.
- (B) Papilotomia endoscópica + litotripsia.
- (C) Papilotomia endoscópica + dilatação da papila + varredura com balão.
- (D) Esfincteroplastia ampla + colangioscopia com *SpyGlass*.



RASCUNHO



RM 2024
1ª Fase – Prova Objetiva

0/0

1

1/100

