



PROCESSO SELETIVO – EDITAL COREME/FM/CG Nº 03/2023

Instruções

1. **Só abra este caderno quando o fiscal autorizar.**
2. Verifique se o seu nome está correto na capa deste caderno e se a folha de respostas pertence ao **grupo C7**. Informe ao fiscal de sala eventuais divergências.
3. Durante a prova, são **vedadas** a comunicação entre candidatos e a utilização de qualquer material de consulta e de aparelhos de telecomunicação.
4. Duração da prova: **6 horas**. Cabe ao candidato controlar o tempo com base nas informações fornecidas pelo fiscal. O(A) candidato(a) poderá retirar-se da sala definitivamente após decorridas **3 horas** de prova. Não haverá tempo adicional para preenchimento da folha de respostas.
5. Lembre-se de que a FUVEST se reserva ao direito de efetuar procedimentos adicionais de identificação e controle do processo, visando a garantir a plena integridade do exame. Assim, durante a realização da prova, será coletada por um fiscal uma **foto** do(a) candidato(a) para fins de reconhecimento facial, para uso exclusivo da USP e da FUVEST. A imagem não será divulgada nem utilizada para quaisquer outras finalidades, nos termos da lei.
6. Após a autorização do fiscal da sala, verifique se o caderno está completo. Ele deve conter **120** questões objetivas, com 4 alternativas cada. Informe ao fiscal de sala eventuais divergências.
7. Preencha a folha de respostas com cuidado, utilizando caneta esferográfica de **tinta azul ou preta**. Essa folha **não será substituída** em caso de rasura.
8. Ao final da prova, é **obrigatória** a devolução da folha de respostas acompanhada deste caderno de questões.

Declaração

Declaro que li e estou ciente das informações que constam na capa desta prova, na folha de respostas, bem como dos avisos que foram transmitidos pelo fiscal de sala.

ASSINATURA

O(a) candidato(a) que não assinar esta capa será considerado(a) ausente da prova.

TABELA DE ABREVIÇÕES E VALORES LABORATORIAIS DE REFERÊNCIA

LISTA DE ABREVIÇÕES	ALGUNS VALORES DE REFERÊNCIA (ADULTOS)
<p>AA – Ar ambiente AU – Altura Uterina AAS – Ácido Acetilsalicílico BCF – Batimentos Cardíacos Fetais BEG – Bom Estado Geral bpm – Batimentos por Minuto BRNF – Bulhas Rítmicas Normofonéticas s/ Sopros Cr – Creatinina DU – Dinâmica Uterina DUM – Data da Última Menstruação FC – Frequência Cardíaca FR – Frequência Respiratória Hb – Hemoglobina HCM – Hemoglobina Corpuscular Média Ht – Hematócrito IC_{95%} – Intervalo de Confiança de 95% IMC – Índice de Massa Corpórea ipm – Incursões por Minuto IRT – Tripsina Imunoreativa Neonatal mmHg – Milímetros de Mercúrio MMII – Membros Inferiores MV – Murmúrios Vesiculares P – Pulso PA – Pressão Arterial pCO₂ – Pressão Parcial de CO₂ PEEP – Pressão Expiratória Final Positiva PO – Pós-Operatório pO₂ – Pressão Parcial de O₂ POCUS – Ultrassom <i>point-of-care</i> PS – Pronto-Socorro PSA – Antígeno Prostático Específico REG – Regular Estado Geral RHZE – R (rifampicina), H (isoniazida), Z (pirazinamida) e E (etambutol) RN – Recém-nascido Sat – Saturação SpO₂ – Saturação de Oxigênio TEC – Tempo de Enchimento Capilar Temp. – Temperatura axilar TPO – Tireoperoxidase TRAB – Anticorpo anti-receptor de TSH TSH – Hormônio tireo-estimulante TTGO – Teste de Tolerância a Glicose Oral U – Ureia UBS – Unidade Básica de Saúde USG – Ultrassonografia UTI – Unidade de Terapia Intensiva VCM – Volume Corpuscular Médio VHS – Velocidade de Hemossedimentação</p>	<p>Sangue (bioquímica e hormônios): Albumina = 3,5 – 5,5 g/dL Bilirrubina Total = 0,3 – 1,0 mg/dL Bilirrubina Direta = 0,1 – 0,3 mg/dL Bilirrubina Indireta = 0,2 – 0,7 mg/dL Cálcio iônico = 4,6 a 5,5 mg/dL ou 1,15 a 1,38 mmol/L Cloretos = 98 – 106 mEq/L Creatinina = 0,7 – 1,3 mg/dL Relação abuminúria/creatinina urinária = até 30 mg/g de creatinina Desidrogenase Láctica < 240 U/L Ferritina: homens: 22 – 322 ng/mL mulheres: 10 – 291 ng/mL Ferro sérico: homens: 70 – 180 µg/dL mulheres: 60 – 180 µg/dL Fósforo: 2,5 a 4,8 mg/dL ou 0,81 a 1,55 mmol/L Globulinas = 2,0 – 3,5 g/dL LDL (maior ou igual a 20 anos) = desejável de 100 a 129 mg/dL HDL (maior de 20 anos) = desejável maior que 40 mg/dL Triglicérides (maior de 20 anos) = desejável menor que 150 mg/dL Glicemia em jejum = 70 – 99 mg/dL Lactato = 5 – 15 mg/dL Magnésio = 1,8 – 3 mg/dL Potássio = 3,5 – 5,0 mEq/L Proteína Total = 5,5 – 8,0 g/dL PSA < 4 ng/mL Sódio = 135 – 145 mEq/L TSH = 0,4 – 4,0 mUI/mL Amilase = 28 – 100 U/L Lipase = inferior a 60 U/L Ureia = 10 – 50 mg/dL</p> <p>Sangue (hemograma e coagulograma): Hemoglobina = 11,7 a 14,9 g/dL Hemoglobina Glicada = 4,5 a 5,6% Conc. hemoglobina corpuscular média (CHCM) = 31 a 36 g/dL Hemoglobina corpuscular média (HCM) = 27 a 32 pg Volume corpuscular médio (VCM) = 80 a 100 fL RDW: 10 a 16% Leucócitos = 5.000 a 10.000/mm³ Linfócitos = 0,9 a 3,4 mil/mm³ Monócitos = 0,2 a 0,9 mil/mm³ Neutrófilos = 1,6 a 7,0 mil/mm³ Eosinófilos = 0,05 a 0,5 mil/mm³ Plaquetas = 150.000 a 450.000/mm³ Reticulócitos = 0,5 a 2,0% Tempo de Protrombina (TP) = INR entre 1,0 e 1,4; Atividade 70 a 100% Tempo de Tromboplastina Parcial Ativada (TPPA) R – até 1,2 Tempo de Trombina (TT) = 14 a 19 segundos</p>
<p>VALORES DE REFERÊNCIA DE HEMOGLOBINA (Hb) EM g/dL PARA CRIANÇAS Recém-Nascido = 15 – 19 2 a 6 meses = 9,5 – 13,5 6 meses a 2 anos = 11 – 14 2 a 6 anos = 12 – 14 6 a 12 anos = 12 – 15</p>	<p>Gasometria Arterial: pH = 7,35 a 7,45 pO₂ = 80 a 100 mmHg pCO₂ = 35 a 45 mmHg Base Excess (BE) = -2 a 2 HCO₃⁻ = 22 a 28 mEq/L SpO₂ > 95%</p>
<p>Líquido pleural ADA: até 40 U/L Líquido sinovial: leucócitos até 200 células/mL</p>	<p>Líquor (punção lombar): Células até 4/mm³ Lactato até 20 mg/dL Proteína até 40 mg/dL</p>

CIRURGIA GERAL

01

Homem de 34 anos, cantor, refere queixa de pirose e regurgitação de longa data com rouquidão frequente que atrapalha a sua atividade laborativa. Realizou endoscopia digestiva alta que demonstrou esofagite grau C de Los Angeles e presença de hérnia de hiato. Ao exame físico abdominal, sem dor à palpação ou visceromegalias. IMC = 23 kg/m². Após uso de esomeprazol em dose otimizada, apresenta melhora dos sintomas, mas fica dependente da medicação para controle dos sintomas. Com relação ao caso, assinale a alternativa correta.

- (A) O diagnóstico de doença do refluxo gastroesofágico é provável, e o paciente deverá ser encaminhado para tratamento fonoaudiológico e realização obrigatória da pHmetria esofágica para a confirmação do diagnóstico.
- (B) O diagnóstico de doença do refluxo gastroesofágico pode ser considerado, havendo indicação formal para reabilitação com exercícios de fonoaudiologia, perda de peso e dieta restritiva.
- (C) O diagnóstico de doença do refluxo gastroesofágico pode ser considerado, e existe indicação formal para tratamento endoscópico como ponte para tratamento cirúrgico.
- (D) O diagnóstico de doença do refluxo gastroesofágico é provável, e o tratamento cirúrgico pode ser uma alternativa, após a realização de manometria esofágica.

02

Mulher de 27 anos, com diagnóstico de megaesôfago, foi submetida à cardiomiectomia com funduplicatura há 1 ano, atualmente encontra-se fazendo uso somente de alimentos pastosos. Refere melhora parcial da disfagia durante 1 mês após a cirurgia, entretanto, evoluiu com recidiva dos sintomas após este período. Ao exame físico abdominal, sem dor à palpação ou visceromegalias. IMC = 18,2 kg/m². Qual a hipótese diagnóstica mais provável e a conduta recomendada?

- (A) Obstrução ao nível do hiato esofágico, solicitar aplicação de toxina botulínica por endoscopia.
- (B) Obstrução ao nível do hiato esofágico, solicitar tomografia computadorizada de tórax.
- (C) Miotomia incompleta, solicitar estudo radiológico contrastado de esôfago, estômago e duodeno (EED) e manometria esofágica.
- (D) Miotomia incompleta, indicação de reoperação com hiatoplastia frouxa.

03

Homem de 60 anos, sem comorbidades, queixa-se de epigastria e emagrecimento de 8 kg nos últimos 6 meses. Endoscopia digestiva alta mostrou lesão úlcero-infiltrativa avançada de 4 cm de diâmetro, em grande curvatura de corpo, cuja biópsia evidenciou adenocarcinoma bem

diferenciado. Tomografia de tórax, abdome e pelve mostrava somente lesão na parede gástrica, sem evidências de metástases. A intenção inicial era a realização de gastrectomia subtotal com linfadenectomia D2, entretanto, no intraoperatório, devido à necessidade de margem cirúrgica ideal, o cirurgião optou pela realização da gastrectomia total. Na modificação da gastrectomia subtotal para a total, quais as cadeias linfonodais devem ser acrescentadas na ressecção para continuar sendo considerada uma cirurgia radical com linfadenectomia D2?

- (A) 2 e 7.
- (B) 2 e 11d.
- (C) 7 e 11d.
- (D) 11d e 4sb.

04

Homem de 69 anos, portador de adenocarcinoma do esôfago, foi submetido ao tratamento neoadjuvante com quimiorradioterapia. Está no terceiro pós-operatório de esofagectomia por toracoscopia e anastomose cervical. Evolui com alteração do aspecto do líquido pleural direito com aspecto leitoso, sem alterações dos sinais vitais. Qual a melhor hipótese diagnóstica, o exame a ser solicitado e a conduta inicial recomendada?

- (A) Quilotórax, dosagem de triglicérides do líquido pleural, jejum.
- (B) Quilotórax, tomografia computadorizada de tórax, dieta líquida hipogordurosa.
- (C) Pneumonia complicada, tomografia computadorizada de tórax, antibiótico.
- (D) Pneumonia complicada, cultura bacteriana do líquido pleural, antibiótico.

05

Mulher de 62 anos, com hipertensão arterial sistêmica, queixa-se de epigastria há 8 meses e emagrecimento 6 kg nos últimos 6 meses. Realizou endoscopia digestiva alta, que mostrou lesão ulcerada de 5 cm em pequena curvatura de antro gástrico. Biópsia da lesão demonstrou adenocarcinoma gástrico bem diferenciado. Na tomografia de estadiamento foram evidenciados linfonodos suspeitos de acometimento neoplásico. Foi submetida à gastrectomia subtotal com linfadenectomia D2. O exame anatomopatológico mostrou tumor invadindo até a subserosa e dos 35 linfonodos ressecados, 8 estavam acometidos pela neoplasia. De acordo com a AJCC (8ª edição), o adenocarcinoma gástrico deste paciente é considerado:

- (A) T3N2.
- (B) T3N3a.
- (C) T4N2.
- (D) T4N3a.

06

Mulher de 60 anos, sem comorbidades, queixa-se de epigastralgia incaracterística. Exame físico normal. Endoscopia digestiva alta mostra lesão subepitelial de 4 cm em corpo gástrico. Realizou punção guiada por ecoendoscopia. Quais são os exames de imunohistoquímica que sugerem se tratar de GIST, leiomioma e schwanoma, respectivamente?

- (A) DOG1, desmina, proteína S100.
- (B) CD117, DOG1, desmina.
- (C) CD34, proteína S100, actina.
- (D) Actina, CD117, CD34.

07

Mulher de 48 anos, queixa-se de epigastralgia crônica. Endoscopia digestiva alta mostra sinais atrofia gástrica proximal e múltiplas lesões avermelhadas, de 3 a 6 mm de diâmetro, em corpo gástrico proximal. Biópsia: tumor neuroendócrino gástrico (imunohistoquímica com cromogranina positiva, Ki-67 = 1%, Gastrina sérica = 1120 pg/mL (aumentada), e vitamina B12 = 180 pg/mL (diminuída). Tomografia de tórax, abdome e pelve negativas para metástases. Qual o provável diagnóstico?

- (A) Doença de Ménétrier.
- (B) GAPPS (*Gastric Adenocarcinoma and Proximal Polyposis of the Stomach*).
- (C) Gastrite crônica atrófica autoimune.
- (D) Gastrinoma.

08

Mulher de 51 anos, está assintomática, sem antecedentes relevantes, com achado de cisto em cauda do pâncreas, com 3,2 cm de diâmetro, de aspecto indeterminado. Realizou ultrassonografia endoscópica com achado de lesão oligocística, biloculada, sem comunicação com ducto pancreático principal. Foi coletado líquido para avaliação bioquímica, cujas dosagens do antígeno carcinoembrionário (CEA) e glicose foram respectivamente 0,9 ng/mL e 98 mg/dL. Qual a hipótese diagnóstica mais provável?

- (A) IPMN de ducto secundário.
- (B) Neoplasia cística serosa.
- (C) Neoplasia cística mucinosa.
- (D) Pseudocisto pancreático.

09

Homem de 60 anos, hipertenso controlado, com diagnóstico de neoplasia de sigmoide há 2 anos, não apresenta sinais de doença metastática, antígeno carcinoembrionário (CEA) = 10 ng/mL. Foi submetido na ocasião à retossigmoidectomia laparoscópica (anatomopatológico: pT3pN1a [1/27 linfonodos]). Recebeu quimioterapia adjuvante (5-FU, leucovorin e oxaliplatina) por 6 meses (CEA = 2,4 ng/mL). Exame de controle atual evidenciou a presença de nódulos

hepáticos. Ao exame físico encontra-se em bom estado geral, eutrófico e sem alterações à palpação abdominal. Traz ressonância magnética com três nódulos periféricos hipovasculares, com restrição à difusão, dois no setor lateral esquerdo (medindo 2,2 cm e 2,4 cm), e um no segmento 6 medindo 3,7 cm, CEA = 94 ng/mL. Qual a conduta recomendada para esse caso?

- (A) Trata-se de paciente com doença avançada e sem possibilidade de cura. Deve ser encaminhado para quimioterapia paliativa.
- (B) A biópsia de uma das lesões hepáticas é essencial para a confirmação diagnóstica e definição da conduta.
- (C) A ressecção das lesões hepáticas deve ser programada com urgência tendo em vista o risco de progressão e perda da ressecabilidade.
- (D) O paciente deve ser encaminhado à quimioterapia e caso haja resposta favorável da doença, as lesões devem ser ressecadas.

10

Homem de 72 anos, está no 4º dia de pós-operatório de gastroduodenopancreatectomia por adenocarcinoma de cabeça do pâncreas. Apresenta-se em bom estado geral, sem febre, com boa aceitação de dieta pastosa, com leucócitos normais e proteína C reativa em queda. Apresentou débito pelo dreno abdominal de cerca de 100 mL com aspecto leitoso. Foi realizada dosagem de amilase e triglicérides do dreno cujo resultado foi de 35 U/L (valor de referência da amilase sérica na instituição = 100 U/L) e 800 mg/dL respectivamente. Assinale a conduta recomendada neste momento.

- (A) Manter o dreno e antibioticoterapia.
- (B) Manter o dreno e restringir a gordura da dieta.
- (C) Retirar o dreno e nutrição parenteral.
- (D) Retirar o dreno e suplemento com triglicérides de cadeia média.

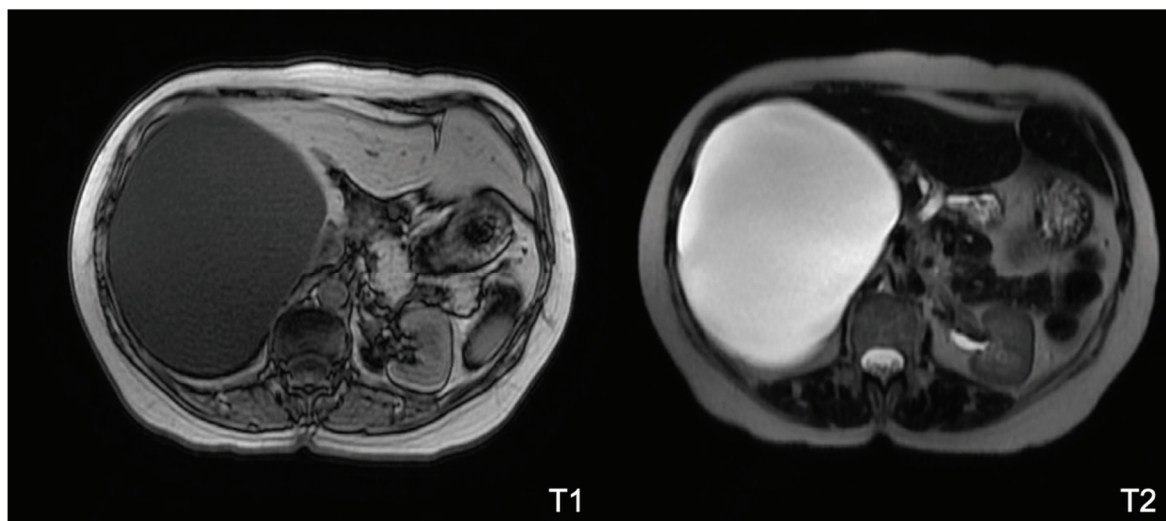
11

Homem de 60 anos, foi internado há 3 dias por episódio de pancreatite aguda leve. Fez ultrassonografia de abdome com colelitíase e colangiopressonância magnética sem sinais de coledocolitíase. No momento apresenta melhora da dor abdominal, afebril. Exames laboratoriais atuais mostram leucócitos normais, bilirrubina total de 0,9 mg/dL (normal = 0,2 – 1,2 mg/dL), amilase e lipase em queda. Assinale a conduta recomendada neste momento.

- (A) Colecistectomia com colangiografia intraoperatória.
- (B) Colangiopancreatografiografia retrograda endoscópica.
- (C) Manter jejum, hidratação, analgesia e antibioticoterapia.
- (D) Manter jejum e nutrição parenteral.

12

Mulher de 45 anos, natural e procedente de São Paulo – SP, refere leve desconforto abdominal em flanco direito há 1 ano. Realizou ultrassom de abdome total que evidenciou lesão cística ocupando o lobo hepático direito, medindo 16 x 14 cm, com paredes regulares, alguns septos finos e conteúdo homogêneo. Foi solicitada ressonância magnética de abdome superior, a qual é mostrada a seguir:



Baseado nas informações clínicas e nas imagens, qual a o diagnóstico mais provável e a conduta recomendada para essa paciente?

- (A) Cisto hidático, alcoolização do cisto.
- (B) Cisto hepático simples, seguimento clínico.
- (C) Cisto hepático simples, pericistectomia.
- (D) Neoplasia cística mucinosa (cistoadenoma biliar), hepatectomia direita.

13

Mulher de 17 anos, com dor anal contínua e piora há uma semana associada a abaulamento doloroso perianal/perivulvar esquerdo. Há um dia refere saída de secreção purulenta pelo grande lábio esquerdo com discreto alívio da dor. Refere ainda tratar diarreia há cerca de 6 meses, com probióticos, sem melhora. Ao exame físico: subfebril e anêmica. Região perianal: abaulamento doloroso hiperêmico associado a moderada quantidade de secreção purulenta, malcheirosa, aderida à pele, com aumento do calor local e dor à palpação superficial. Qual a conduta recomendada neste momento?

- (A) Protoparasitológico de fezes 3 amostras + cultura de fezes e tratamento conservador com antibióticos/antiparasitários o mais breve possível.
- (B) Realizar no consultório, em posição ginecológica, toque retal - precedido do vaginal - com coleta de material para cultura por punção ou biópsias.
- (C) Iniciar antibioticoterapia endovenosa de largo espectro, associada à hidratação endovenosa, e jejum oral completo para exame sob narcose.
- (D) Antibioticoterapia de largo espectro oral + loperamida de 8/8 horas + tratamento tópico com antibióticos e corticoides + banhos de assento + dosagens de marcadores pAnca e pAsca e reposição de ferro oral.

14

Homem de 47 anos, IMC = 55 kg/m², submetido a *Bypass* gástrico em Y-de-Roux há 14 dias, retorna na consulta ambulatorial referindo que há 2 dias sente mal-estar e dor abdominal em hipocôndrio e flanco esquerdo. Realizou tomografia computadorizada de abdome sem extravasamento do contraste via oral, mas com achado de coleção bem delimitada adjacente ao baço e ao estômago excluído, com volume estimado de 60 mL. Optou-se por internação para hidratação venosa e antibioticoterapia; paciente teve melhora dos sintomas, com FC: 90 bpm e PA: 120x75 mmHg. Assinale a conduta recomendada para o tratamento desse caso neste momento.

- (A) Indicar endoscopia para passagem de prótese endoscópica.
- (B) Laparotomia exploradora para limpeza da cavidade e sutura da fístula do estômago excluído.
- (C) Drenagem da coleção guiada por tomografia.
- (D) Lavagem da cavidade e fechamento da fístula por via laparoscópica.

15

Homem de 80 anos, identifica-se adenocarcinoma de sigmoide subestenotizante. Tomografia completa do abdome mostra espessamento segmentar e abrupto de cólon sigmoide, com possível microperfuração, distensão gasosa do cólon e discreta coprostase; não há distensão de alças de delgado; não há invasão de órgãos adjacentes ou evidências de doença metastática. Exames laboratoriais: Hb: 11,0 g/dL. CEA: 10 mg/dL e restante sem alterações. Assinale a alternativa que expressa a atitude recomendada nesta situação.

- (A) Inicia-se o preparo de cólon lento com 500 mL de manitol a 10% para a ressecção e anastomose primária.
- (B) Realiza-se a passagem de prótese endoscópica recoberta através de radioscopia + colonoscopia após limpeza mecânica do cólon.
- (C) A cirurgia de Hartmann constitui adequada conduta cirúrgica.
- (D) Está indicado o tratamento neoadjuvante para reduzir a recidiva local.

16

Em dezembro de 2017, foi publicada pelo Conselho Federal de Medicina a resolução 2.172/2017 regulamentando a cirurgia metabólica, para pacientes com IMC entre 30 kg/m² e 34,9 kg/m² com refratariedade ao tratamento clínico, caracterizada quando o paciente não obtiver controle metabólico após acompanhamento regular com endocrinologista por no mínimo dois anos, abrangendo mudanças no estilo de vida, com dieta e exercícios físicos, além do tratamento clínico com antidiabéticos orais e/ou injetáveis. Em relação à técnica cirúrgica conforme essa resolução, qual das alternativas é uma opção recomendada para esse subgrupo de pacientes?

- (A) Duodenal Switch.
- (B) Gastroplastia em Y de Roux (Bypass gástrico).
- (C) Gastroplastia endoscópica.
- (D) Banda gástrica ajustável.

17

Mulher de 35 anos, realiza seguimento para tratamento de obesidade grave há 10 anos, porém apresenta uma hérnia incisional após histerectomia por mioma com presença de 35% de conteúdo no saco herniário. Encaminhada para tratamento clínico, perdeu 5 kg e está atualmente com 122 kg e IMC = 45 kg/m². Qual alternativa expressa a terapêutica recomendada para abordagem do caso?

- (A) Gastrectomia vertical e correção da hérnia incisional simultaneamente.
- (B) Bypass gástrico e correção da hérnia incisional no mesmo tempo.
- (C) Herniorrafia incisional inicialmente e deixar a gastroplastia para um segundo tempo.
- (D) Gastrectomia vertical e postergação da herniorrafia incisional.

18

Homem de 74 anos, teve dor abdominal em flanco esquerdo/fossa ilíaca esquerda de forte intensidade com piora importante há 24 horas. Ao exame físico: febril e taquicárdico, com dor à palpação difusa do abdome com descompressão positiva em FIE. Tomografia com contraste endovenoso: espessamento parietal de cólon sigmoide com densificação da gordura mesocólica regional sem gás ou líquido livre, associado a alguns divertículos regionais. Exames laboratoriais com leucocitose moderada e elevação de PCR, sem outras alterações. Para a avaliação do cólon, escolha a opção recomendada.

- (A) Indica-se colonoscopia com preparo anterógrado após 8 semanas.
- (B) Indica-se a colografia por tomografia (colonoscopia virtual).
- (C) Indica-se a colonoscopia completa com preparo retrógrado.
- (D) A tomografia atual fornece dados diagnósticos específicos suficientes.

19

Mulher de 64 anos, com aumento do número de evacuações, associado a tenesmo é diagnosticada com adenocarcinoma de reto semi-circunferencial, com 4,0 cm de diâmetro, a 6,0 cm da borda anal. Após investigação diagnóstica e estadiamento específico com ressonância magnética (RNM), diagnostica-se doença localmente avançada (RNM T3N1) não metastática (M0) com indicação de quimiorradioterapia neoadjuvante e quimioterapia de consolidação. Reavaliada após o sexto ciclo de consolidação completos sem intercorrências, refere melhora da sintomatologia. Ao exame proctológico completo, apresenta redução do volume tumoral para 2,0 cm de diâmetro, tratando-se de doença neoplásica claramente persistente - confirmada por biópsias. À ressonância de reestadiamento, conclui-se: neoplasia de reto distal RNM yT2yN1 com boa resposta TRG2 a quimiorradioterapia (onde TRG1 é resposta completa e TRG5 é sem resposta). Assinale a conduta recomendada a partir deste momento.

- (A) Recomendam-se mais seis ciclos semanais de quimioterapia com capecitabina e oxaliplatina associado a acréscimo de radioterapia local.
- (B) O tratamento cirúrgico respeita os planos embriológicos e envolverá a ressecção completa do reto e da gordura mesorretal, respeitando-se a fâscia própria do reto.
- (C) O tratamento cirúrgico oncológico envolve a ressecção da musculatura elevadora do reto e períneo e preservação do plexo hipogástrico inferior.
- (D) A ressecção local através da cirurgia transanal com aparelho específico será uma técnica segura, pouco mórbida e oncolologicamente eficaz.

20

Mulher de 65 anos, apresenta quadro de icterícia, prurido e perda de peso (aproximadamente 4 kg) em 1 mês. Realizou ultrassonografia de abdome com dilatação das vias biliares intra-hepáticas bilateralmente. Exames laboratoriais com bilirrubinas totais = 16 mg/dL, bilirrubina direta = 14,9 mg/dL. Procurou serviço médico onde realizou ressonância magnética que evidenciou lesão na confluência dos ductos hepáticos compatível com colangiocarcinoma hilar tipo Bismuth IV, acometendo ductos biliares de segunda ordem bilateralmente e a artéria hepática direita. No momento, qual a conduta recomendada para o caso?

- (A) Avaliação da volumetria do lobo hepático esquerdo e, se > 40% do volume hepático total, trissectomia direita e anastomose biliodigestiva.
- (B) Hepatectomia central e anastomose biliodigestiva bilateral.
- (C) Drenagem transparietohepática para alívio da icterícia.
- (D) Quimio e radioterapia neoadjuvantes.

21

Qual a estratigrafia da região inguinal?

- (A) Pele, tecido celular subcutâneo, fáscia profunda, músculo oblíquo externo, músculo oblíquo interno, músculo transverso, fáscia transversal, gordura extraperitoneal e peritônio parietal.
- (B) Pele, tecido celular subcutâneo, fáscia profunda, músculo oblíquo externo, músculo oblíquo interno, músculo transverso, fáscia transversal e peritônio parietal.
- (C) Pele, tecido celular subcutâneo, fáscia profunda, músculo oblíquo externo, fáscia transversal, gordura extraperitoneal e peritônio parietal.
- (D) Pele, tecido celular subcutâneo, fáscia profunda, aponeurose do músculo oblíquo externo, aponeurose do músculo oblíquo interno, aponeurose do músculo transverso, fáscia transversal, gordura extraperitoneal e peritônio parietal.

22

Quais são os limites do triângulo inguinal e quais estruturas anatômicas formam os anéis inguinais superficial e profundo?

- (A) Vasos epigástricos profundos, margem lateral do músculo reto do abdômen e ligamento inguinal; aponeurose do músculo oblíquo externo e fáscia transversal.
- (B) Vasos epigástricos superficiais, margem medial do músculo reto do abdômen e ligamento inguinal; aponeurose do músculo oblíquo externo e fáscia transversal.
- (C) Vasos epigástricos superficiais, margem lateral do músculo reto de abdômen, ligamento de inguinal; aponeurose do músculo oblíquo externo e fáscia transversal.
- (D) Vasos epigástricos profundos, margem medial do músculo reto de abdômen e ligamento inguinal; músculo oblíquo externo e músculo transverso do abdômen.

23

Paciente de 55 anos é internado de forma eletiva para uma herniorrafia umbilical. O paciente refere asma e ao exame físico apresenta sibilos difusos. O médico opta por prescrever inalação com fenoterol. Qual dos eletrólitos pode apresentar concentração plasmática diminuída por causa desta terapia?

- (A) Sódio.
- (B) Potássio.
- (C) Cálcio.
- (D) Fósforo.

24

Homem de 65 anos com antecedente de alcoolismo, está internado na enfermaria no pós-operatório imediato de laparotomia exploradora com rafia de úlcera gástrica. O paciente refere dor de grande intensidade. Você solicita que seja administrada morfina 4 mg intravenosa ao paciente. Após 15 minutos, a técnica de enfermagem vem avisá-lo que o paciente está muito sonolento e pouco responsivo. Qual medicação pode ser usada para reverter os efeitos da morfina?

- (A) Sugammadex.
- (B) Naloxona.
- (C) Neostigmine.
- (D) Flumazenil.

25

Mulher de 28 anos foi admitida na sala de trauma após colisão moto com caçamba. Na avaliação inicial apresenta-se estável hemodinamicamente e mantendo Glasgow de 15. Relata dor intensa em perna esquerda associado a edema importante do membro com pulsos periféricos palpáveis. Realizado radiografia do membro acometido sem sinais de fratura. Com relação a síndrome compartimental em membro inferior, pode-se afirmar que

- (A) a fasciotomia de perna deve ser feita nos quatro compartimentos da perna através de duas incisões.
- (B) o compartimento posterior profundo normalmente não é aberto na realização de fasciotomia devido à baixa incidência de comprometimento na ausência de fraturas de tíbia.
- (C) a presença de pulsos periféricos exclui síndrome compartimental e contraindica a realização de fasciotomia precocemente.
- (D) a incisão lateral na fasciotomia libera os compartimentos posterior e posterior profundo.

26

Homem de 42 anos vítima de queda de altura estimada de 9 metros. Na chegada à sala de trauma apresenta os seguintes dados fornecidos pelo suporte básico:

- M (*Mechanism*): queda de altura de 9 metros sem equipamentos de proteção.
- I (*Injury*): TCE grave, fraturas de úmero bilateral e fratura de fêmur esquerdo.
- V (*Vital sign*): FC: 145 bpm, FR: 26, PA: 60x46 mmHg, SatO₂: 96%, Escala de coma de Glasgow: 7
- T (*Treatment*): imobilização cervical, prancha rígida, imobilização de fraturas e oxigênio suplementar em cateter O₂.

Qual é o método recomendado e a sequência correspondente para garantir a via aérea definitiva?

- (A) Intubação sequência rápida (*Rapid sequence intubation*): ventilação com dispositivo bolsa-válvula-máscara (Ambu), maca em posição neutra, midazolam, fentanil, succinilcolina.
- (B) Intubação sequência rápida (*Rapid sequence intubation*): ventilação com dispositivo bolsa-válvula-máscara (Ambu), maca em proclive, propofol, fentanil, rocurônio.
- (C) Intubação sequência atrasada (*Delayed sequence intubation*): pré-oxigenação, oxigenação apneica, maca em proclive, quetamina e succinilcolina.
- (D) Intubação sequência atrasada (*Delayed sequence intubation*): pré oxigenação, oxigenação apneica, maca em proclive, lidocaína, fentanil, propofol, succinilcolina.

27

Mulher de 88 anos, vítima de queda de escada com altura estimada de 2 metros. Na sala de trauma, os sinais vitais e a avaliação inicial eram: PA: 72x58 mmHg, FC: 78 bpm, FR: 22 ipm com respiração paradoxal, SatO₂ 96%, e-FAST negativo, ECG: 4. Com relação ao ativamento do protocolo de transfusão maciça na sala de trauma:

- (A) Há indicação devido ao valor do Shock Index e ABC score.
- (B) Há indicação devido a hipotensão apresentada na avaliação inicial e mecanismo de trauma.
- (C) Não há indicação sem os resultados dos exames laboratoriais point of care como o hemograma.
- (D) Não há indicação devido à ausência de fonte de sangramento.

28

Mulher de 25 anos, gestante de 20 semanas, vem ao pronto-socorro com queixa de dor no flanco direito, há 24 horas. Está anorética, com náuseas e febril (37,6 °C). O exame físico revela dor à palpação no flanco e na fossa ilíaca direita, embora sem defesa e sem sinais de irritação peritoneal. A ultrassonografia mostra útero gravídico, feto normal e vesícula biliar normal. O ceco não foi visualizado. Leucócitos: 16.800/mm³, sem desvio. O exame de urina é normal. Escore na escala de Alvarado: 5. Apesar de melhora parcial com sintomático, a dor persiste. Foi

conversado sobre cirurgia com a paciente que se recusa a ser operada sem confirmação diagnóstica. O próximo passo recomendado é:

- (A) Tomografia de abdome e pelve.
- (B) Antibioticoterapia intravenosa e observação.
- (C) Ressonância magnética do abdome.
- (D) Ultrassonografia transvaginal.

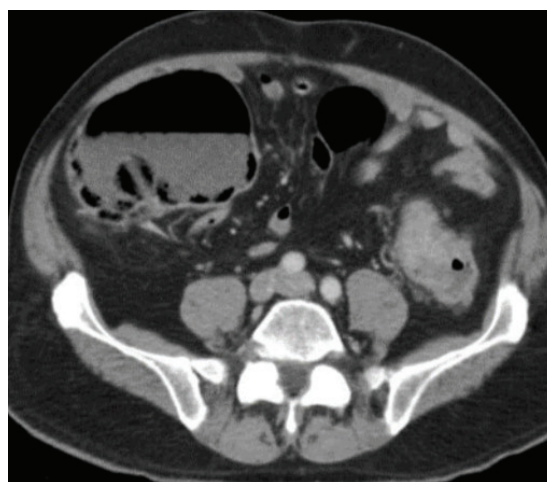
29

Um motociclista jovem colidiu com uma árvore a cerca de 80 km/h. Estava de capacete. Era um dia de inverno, chovia e a temperatura ambiente era de 7 °C. No hospital, a via aérea estava pérvia e o murmúrio vesícula era normal bilateralmente. FC: 90 bpm, PA: 115x70 mmHg. Glasgow: 13. Temperatura esofágica: 34 °C. EFAST (*Focused Assessment With Sonography for Trauma*): positivo em janela espleno renal. Exames laboratoriais: glicemia: 300 mg/dL, plaquetas: 280.000/mm³ (150.000 a 450.000/mm³) e TTPA alargado. A tomografia de abdome mostrou lesão esplênica grau III. Qual o próximo passo recomendado?

- (A) Bypass cardiopulmonar para reaquecimento central
- (B) Transfusão de 10 U ou uma aférese de plaquetas.
- (C) Laparotomia exploradora e esplenectomia.
- (D) Aquecimento e monitorização cardíaca, pelo risco de fibrilação ventricular.

30

Homem de 70 anos vem ao pronto-socorro com história de uma semana de parada de eliminação de gases e fezes e dor no quadrante inferior esquerdo do abdome. Não tem morbidades associadas e não apresenta sinais de sepse ou falências orgânicas. Fez a tomografia de abdome ilustrada a seguir:



Com base nessas informações, qual a conduta recomendada?

- (A) Laparotomia mediana.
- (B) Colonoscopia com biópsia.
- (C) Quimioterapia e radioterapia.
- (D) Transversostomia sem laparotomia.

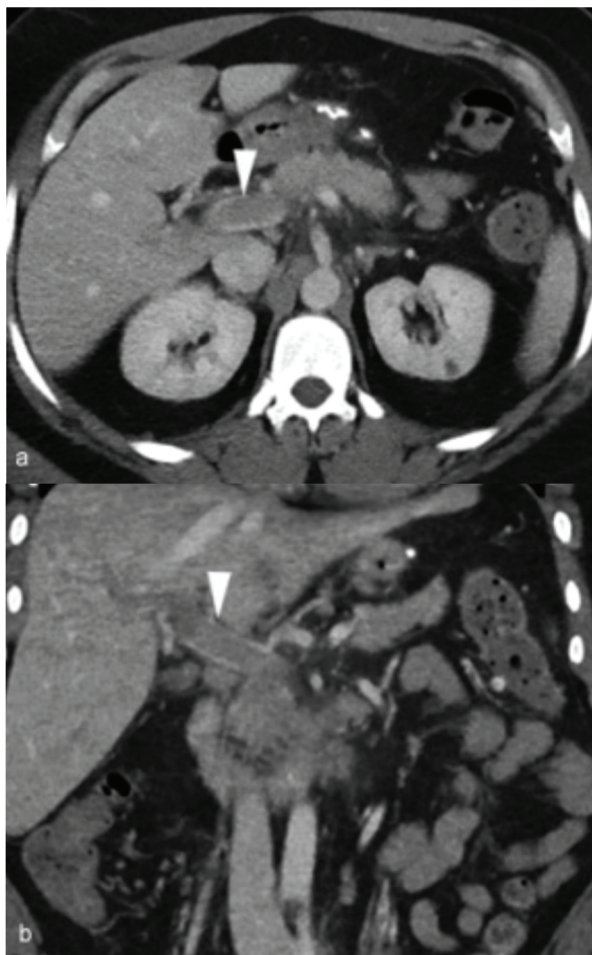
31

Mulher de 34 anos, sem morbidades, apresenta-se com história de dor abdominal há 2 semanas. Durante a investigação identificou-se a presença de apendicite complicada com abscesso. Considerando-se a possibilidade da paciente ser tratada em centro de excelência, qual dos fatores a seguir pode ser considerado como mais importante para definir tratamento cirúrgico vs drenagem percutânea inicialmente?

- (A) Líquido livre na tomografia.
- (B) Mais de um abscesso.
- (C) Presença de choque séptico.
- (D) Presença de fecálito.

TEXTO PARA AS QUESTÕES 32 E 33

Homem de 48 anos deu entrada no serviço de urgência com história de 10 dias de dor abdominal vaga, que gradualmente se agravou e se tornou intolerável. Não tinha história de ingestão alcoólica, tabagismo ou passado de doenças ou uso de medicamentos. PA: 120x80 mmHg; FC: 90 bpm; temperatura corporal: 37 °C. Ao exame físico, referia dor abdominal e sensibilidade de rebote em todos os quadrantes, com diminuição de som. O estudo laboratorial inicial revelou contagem de glóbulos brancos de 11.000/mL (neutrófilo, 86,8%) e PCR 8,03. Foi submetido à tomografia, conforme imagens a seguir:



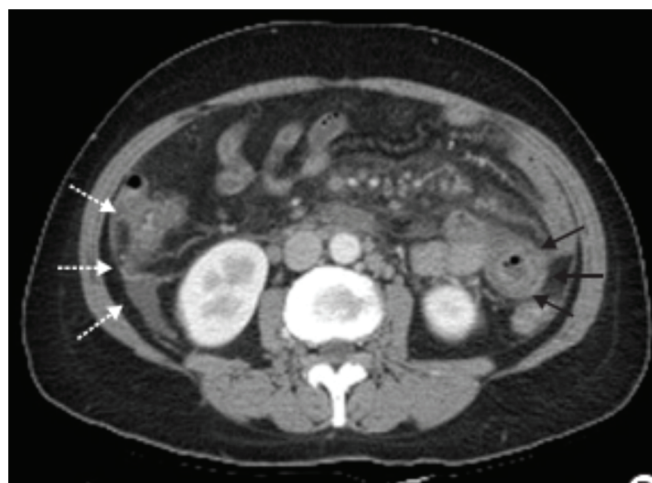
32

Qual a conduta inicial recomendada?

- (A) Trombólise.
- (B) Trombectomia mecânica.
- (C) Anticoagulação sistêmica plena.
- (D) Anticoagulação profilática.

33

O paciente foi internado para tratamento e houve melhora importante da dor abdominal. Ao exame físico persistia a dor abdominal sem sinais de irritação peritoneal e a tomografia de controle foi realizada, conforme imagem a seguir:



Qual a opção recomendada neste caso?

- (A) Tratamento clínico e observação.
- (B) Laparoscopia.
- (C) Laparotomia.
- (D) Trombectomia mecânica.

34

Mulher de 38 anos vem ao pronto-socorro com queixa de dor no hipocôndrio direito, associada a náuseas, há 6 meses, com piora há 1 semana. Não tem alterações do hábito intestinal. Faz uso de contraceptivos. O ultrassom de abdome mostra vesícula biliar distendida e de paredes finas, sem cálculos. A amilase é normal. A endoscopia digestiva alta e o exame parasitológico de fezes (3 amostras) são também normais. O exame recomendado para prosseguir sua investigação é:

- (A) Uma amostra de exame de fezes com pesquisa de ameba.
- (B) Não tem indicação; a paciente deve ser submetida à colecistectomia.
- (C) Tomografia de abdômen com contraste EV.
- (D) Deve repetir o ultrassom.

TEXTO PARA AS QUESTÕES 35 E 36

Paciente realizou tratamento cirúrgico definitivo das lesões abdominais, pélvicas e de extremidades. Foi encaminhado para UTI, porém evolui com sangramentos em óstios dos cateteres, em curativos, tanto em abdome, quanto de extremidades e de ferimento corto-contuso em dorso. Em curso infusão, de ácido tranexâmico de manutenção.

35

Assinale a alternativa que contém o plano com a ordem recomendada de prioridades para a terapêutica da correção da coagulopatia do paciente, considerando-se que a contenção mecânica foi efetiva.

- (A) Correção de cálcio, acidose e hipotermia, reversão de anticoagulantes, transfusão de plasma ou reposição de fatores de coagulação, reposição de fibrinogênio, administração de fator VII ativado, transfusão de plaquetas.
- (B) Correção de cálcio, acidose e hipotermia, reversão de anticoagulantes, reposição de fibrinogênio, transfusão de plasma ou reposição de fatores de coagulação, transfusão de plaquetas, administração de fator VII ativado.
- (C) Reposição de fibrinogênio, reversão de anticoagulantes, correção de cálcio, acidose e hipotermia, transfusão de plaquetas, administração de fator VII ativado, transfusão de plasma ou reposição de fatores de coagulação.
- (D) Reposição de fibrinogênio, correção de cálcio, acidose e hipotermia, transfusão de plasma ou reposição de fatores de coagulação, reversão de anticoagulantes, administração de fator VII ativado, transfusão de plaquetas.

36

Tomografia de crânio do paciente acima evidenciou somente hemorragia subaracnoide incipiente, sem efeito de massa significativo. Sobre o traumatismo cranioencefálico (TCE) desse paciente, a assinale a alternativa correta.

- (A) Trata-se de TCE grave, sem indicação de infusão de corticoide e com indicação de manter normocapnia (pCO_2 alvo de 35 a 45 mmHg).
- (B) Trata-se de TCE grave, sem indicação de infusão de corticoide e com indicação de manter normocapnia (pCO_2 alvo de 35 a 45 mmHg).
- (C) Trata-se de TCE grave com indicação de infusão de corticoide por 24 h e hiperventilação profilática nas primárias 48 h, com alvo de pCO_2 de 25 a 30 mmHg. Após esse período, manter normocapnia (pCO_2 alvo de 35 a 45 mmHg).
- (D) Trata-se de TCE grave, sem indicação da infusão de corticoides, porém com indicação de hiperventilação profilática nas primárias 48 h, com alvo de pCO_2 de 25 a 30 mmHg. Após esse período, manter normocapnia (pCO_2 alvo de 35 a 45 mmHg).

37

Homem de 51 anos, vítima de queda de árvore de 3 metros, na cena com escala de coma de Glasgow de 15, relatava não sentir as pernas e os membros superiores, FC: 58 bpm, PA: 90x40 mmHg. Foi encaminhado para serviço de referência em trauma. Na avaliação primária na sala de emergência, foram obtidos os seguintes achados:

- A: Via aérea prévia, em uso de colar cervical.
- B: MV + presente bilateralmente, expansibilidade pulmonar bilateral simétrica, $SatO_2$ 96% em ar ambiente.
- C: FC 61 bpm, PA 88x42 mmHg (pressão arterial média de 61 mmHg), boa perfusão periférica, tempo de enchimento capilar < 3 s, pelve estável, esfíncter hipotônico ao toque retal.
- D: Glasgow 15, força motora grau I em todos os membros.
- E: Escoriações em tórax.

O paciente foi encaminhado para tomografia computadorizada de corpo todo, sendo identificada lesão de corpo vertebral de C4 com retrolistese importante. Em avaliação secundária identificado nível sensitivo-motor compatível com C4 (tetraplegia e ausência de sensibilidade em todos os membros, só mobiliza cintura escapular). Foi encaminhado para tratamento cirúrgico da lesão e admitido em ventilação mecânica no pós-operatório imediato. Paciente em Glasgow 11T, mantendo os déficits motores. Em relação ao manejo ventilatório e administração de corticosteroides do referido paciente, vítima de trauma raquimedular, escolha a alternativa correta.

- (A) Provavelmente terá falha de extubação, não há indicação de corticoterapia.
- (B) Provavelmente será extubado com êxito se pressão expiratória final (PEEP) < 8 cmH₂O, há indicação de corticoterapia sistêmica; se possível iniciar infusão em até 8 h do trauma.
- (C) Provavelmente será extubado com êxito se a fração inspirada de oxigênio for menor que 45%, há indicação de corticoterapia sistêmica; se possível iniciar infusão em até 12 h do trauma.
- (D) Provavelmente terá falha de extubação, há indicação de corticoterapia se possível infusão em até 12 h do trauma.

38

Paciente de 40 anos foi submetido à hernioplastia inguinal do lado direito pela técnica de Lichtenstein há 12 horas. Refere muita dor na região abdominal. Foi medicado com tramadol, dipirona e cetoprofeno sem melhora. No exame físico: corado, estável hemodinamicamente e palpa-se um abaulamento no hipogástrico. Qual a suspeita clínica e o tratamento recomendado?

- (A) Hematoma incisional – drenagem.
- (B) Lesão de nervo – bloqueio local.
- (C) Retenção urinária aguda – sondagem vesical de alívio.
- (D) Sangramento para retroperitônio – tomografia de pelve com contraste.

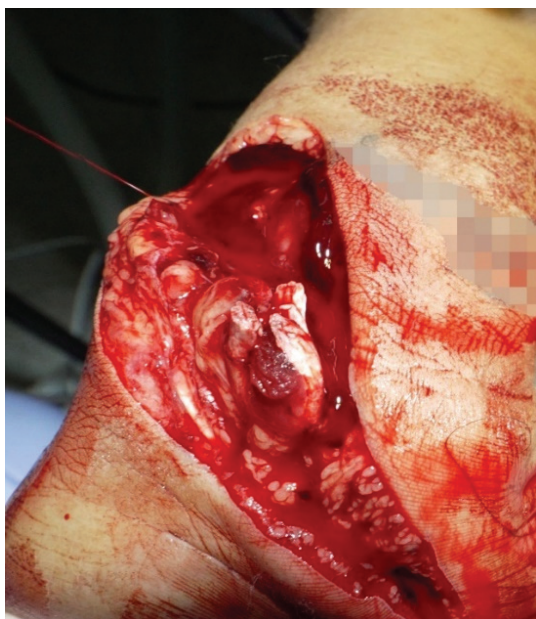39

Homem de 44 anos, com trauma cranioencefálico grave, sedado com propofol e fentanil em RASS (*Richmond Agitation Sedation Scale*) - 3, com pressão intracraniana de 26 mmHg mantida há 30 minutos, PAM de 90 mmHg com noradrenalina 0,02 µg/kg/min, SatO₂ de 95%, pCO₂ de 47 mmHg, temperatura central de 37,9 °C. Sem alterações de sódio, potássio ou hemoglobina. Tomografia mostra edema cerebral difuso, ventrículos colabados. Assinale, dentre as opções a seguir a ordem sequencial de condutas recomendadas para controle da hipertensão intracraniana persistente desse paciente.

- (A) Aprofundar sedação, aumentar volume minuto, solução hipertônica, aumento da pressão arterial média com alvo acima de 110 mmHg.
- (B) Elevação da fração inspirada de oxigênio, solução hipertônica, aumentar volume minuto, craniectomia descompressiva.
- (C) Redução da temperatura, aumentar volume minuto, aprofundar sedação, solução hipertônica.
- (D) Aumentar volume minuto, solução hipertônica, aprofundar sedação, indução de coma barbitúrico.

40

Paciente de 18 anos foi vítima de ferimento em membro superior direito, conforme imagem a seguir:

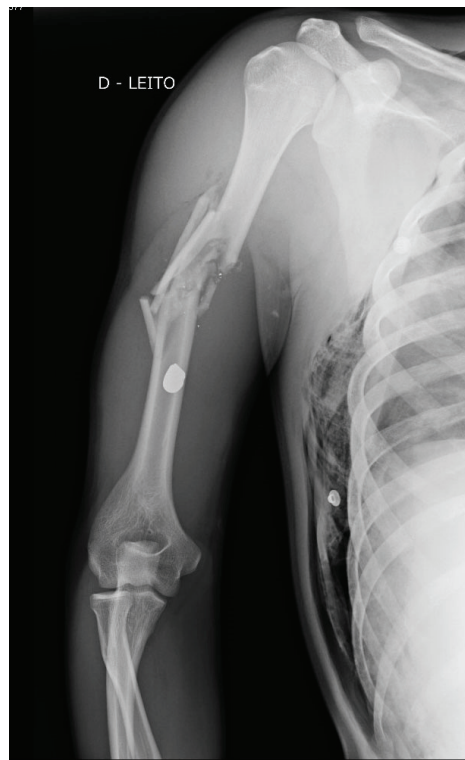

Qual é a primeira manobra recomendada que a equipe de atendimento pré-hospitalar deve realizar na cena?

- (A) Ligar vaso sangrante.
- (B) Aplicar um torniquete.
- (C) Curativo compressivo.
- (D) Acesso venoso e iniciar reposição volêmica com soro fisiológico.

41

Paciente de 20 anos, vítima de ferimento por arma de fogo em tórax e membro superior direito. Foi imobilizado com enfaixamento e tipoia. Ele refere dor na mão. Apresenta tempo de enchimento capilar > 6 segundos. A radiografia realizada pode ser visualizada na figura a seguir:



Qual é suspeita clínica e qual a atitude recomendada?

- (A) Lesão de nervo braquial – fixar a fratura.
- (B) Lesão de artéria braquial – exploração vascular, fixar a fratura.
- (C) Síndrome compartimental – fasciotomia de antebraço e braço.
- (D) Imobilizar o membro com tala gessada.

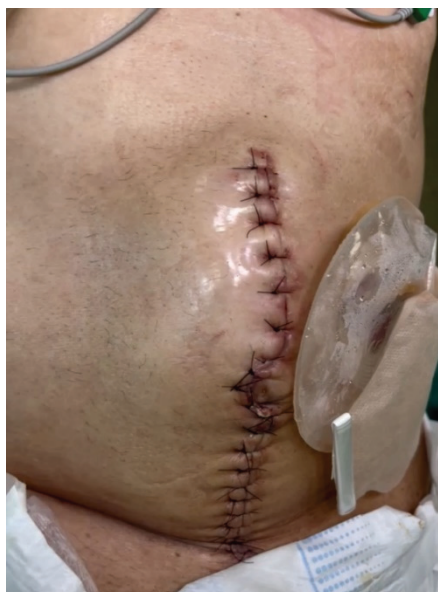42

Homem de 18 anos vítima de ferimento por arma branca de 1 cm de extensão no 3º espaço intercostal esquerdo a 2 cm da borda lateral esquerda do esterno. Ao exame físico, apresentou-se: A: via aérea pérvia; B: murmúrio vesicular presente e simétrico; SatO₂: 99%; PA: 133x65 mmHg; FC: 93 bpm; Glasgow coma score: 15. E-FAST ausência de pneumotórax, na janela precordial observa-se hematoma retroesternal. Assinale qual a conduta mais adequada.

- (A) Suturar o ferimento, vacinação antitetânica.
- (B) Drenagem torácica do lado esquerdo, suturar o ferimento e vacinação antitetânica.
- (C) Internar o paciente e manter em observação clínica, antibiótico terapia endovenosa.
- (D) Realizar uma angiotomografia.

43

Paciente de 60 anos operado há 4 dias por um tumor obstrutivo de colo esquerdo. Apresenta um abaulamento na região da incisão cirúrgica e saída de secreção avermelhada pelos pontos inferiores, conforme imagem a seguir:

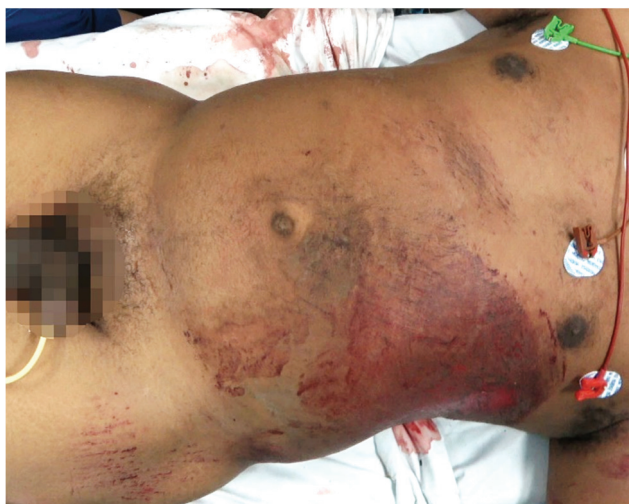

A cirurgia realizada foi sigmoidectomia com colostomia terminal. O paciente evolui com pico febril diários de 38 °C. Os exames laboratoriais mostram hemoglobina de 10g/dL, leucócitos: 16.000/mm³ (neutrófilos 80%), PCR 10 mg/dL. Qual o tratamento recomendado para esta complicação?

- (A) Ressutura de parede com colocação de tela.
- (B) Drenagem de coleção de subcutâneo com retirada os pontos.
- (C) Antibioticoterapia e tomografia de abdômen para pesquisar coleções.
- (D) Retirar pontos alternados e curativo.

44

Homem de 45 anos vítima de atropelamento por automóvel. Deu entrada no pronto socorro trazido pelo suporte avançado, conforme figura a seguir:



Na avaliação primária apresentava:

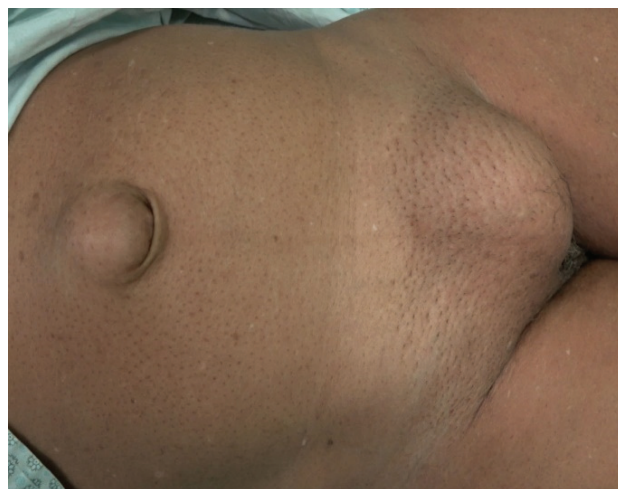- A: intubado em ventilação mecânica com SatO₂: 100%
- B: murmúrio vesicular presente bilateral
- C: FC: 115 bpm, PA: 85x65 mmHg, FAST: líquido livre na cavidade abdominal, *scalp* de couro cabeludo, Glasgow coma score: 3T pupilas isocóricas e foto reagentes.

A gasometria arterial mostrava pH: 7,27; pO₂: 231,4 mmHg; pCO₂: 37,7 mmHg; HCO₃⁻: 16,9 mmol/L; BE: -8,8 mmol/L; lactato arterial: 39 mg/L. Com base nessas informações, qual o tratamento inicial recomendado?

- (A) Dois acessos venosos calibrosos, iniciar reposição volêmica com ringer lactato aquecido 2.000 mL e tipagem sanguínea.
- (B) Reposição volêmica iniciar com 2 bolsas de sangue O negativo.
- (C) Reposição volêmica iniciar com 1.000 mL de soro fisiológico aquecido e solicitar tipagem e reserva de sangue.
- (D) Reposição volêmica com 500 mL de soro fisiológico aquecido, iniciar droga vaso ativa e providenciar sangue tipo específico.

45

Mulher de 40 anos teve quatro gestações com partos normais e procura centro especializado para tratamento eletivo das hérnias, que podem ser visualizadas na imagem a seguir:

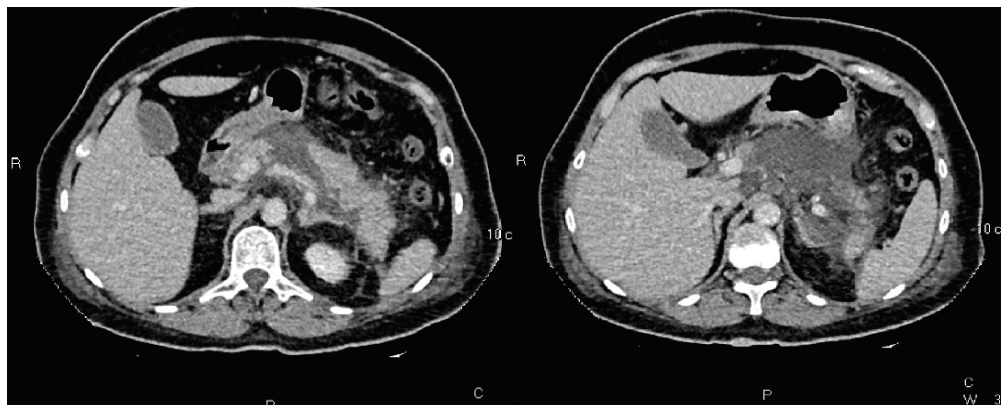


Assinale a alternativa que justifica a escolha da técnica recomendada para o tratamento.

- (A) Hérnia umbilical > 4 cm a correção com tela tem uma recidiva < 3%, e hérnia inguinal pele técnica de Lichtenstein.
- (B) Hérnia umbilical > 4 cm a correção com tela tem uma recidiva > 14% e hérnia inguinal pele técnica de Lichtenstein.
- (C) Hérnia umbilical > 4 cm pode ser corrigida com tela ou sem tela, tem mesmo índice de recidiva e hérnia inguinal pele técnica de Lichtenstein.
- (D) Devido ao alto índice de rejeição da tela, esta técnica deve ser evitada na região umbilical mesmo em hérnias > 4 cm e hérnia inguinal pele técnica de Lichtenstein.

46

Mulher de 61 anos deu entrada na unidade de pronto socorro referindo dor abdominal em região epigástrica há 7 dias, acompanhada de vômitos e anorexia. Refere que havia passado em várias unidades de saúde e, neste foi medicada com sintomático e encaminhada para um ambulatório de cirurgia para tratamento de litíase vesicular. Apresentava-se desidratada, abdome com dor a palpação sem sinais de irritação peritoneal. Os exames laboratoriais mostravam: Hb: 7,3 g/dL; Ht: 23,1%; leucócitos: 16.400/mm³; PCR: 21,8 mg/dL; ureia: 45 mg/dL; creatinina: 0,5 mg/dL; amilase: 154 U/L; lipase: 342 U/L. Foi realizada uma tomografia, conforme imagens a seguir:

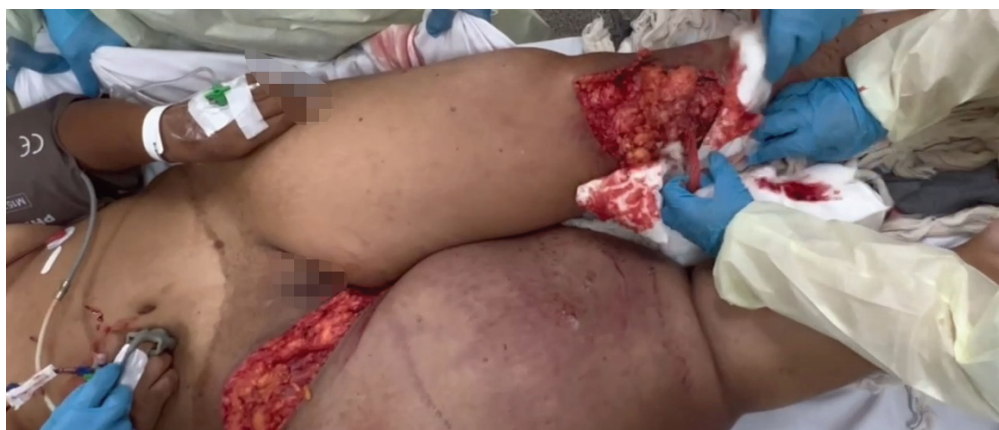

Com base nessas informações, qual é o tratamento recomendado?

- (A) Hidratação, jejum, ceftriaxona.
- (B) Hidratação, dieta por sonda nasoenteral pós-duodenal.
- (C) Hidratação, drenagem da coleção por endoscopia.
- (D) Hidratação, drenagem da coleção por laparoscopia.

47

Mulher de 25 anos foi vítima de atropelamento por ônibus. Trazida pelo suporte avançado, foi intubada na cena, imobilização cervical com colar cervical em prancha rígida, curativo e imobilização de fratura exposta em membro inferior esquerdo, descolante de raiz da coxa direita, conforme imagem a seguir:

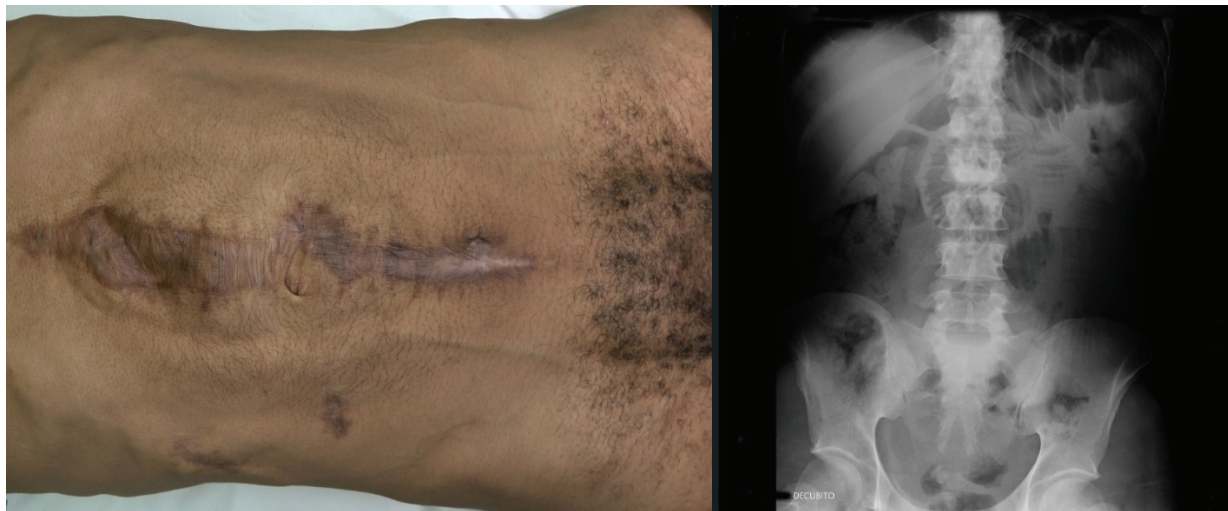

Na sala de admissão apresenta: SatO₂: 100%, PA: 70x40 mmHg; FC: 115 bpm. Ao examinar a região pélvica com movimentação a compressão e sangramento ativo pelo descolante e ferimento de membro inferior esquerdo. FAST negativo. Qual o tratamento inicial recomendado?

- (A) Curativo compressivo da coxa e perna, realizar tomografia de corpo inteiro e doppler arterial de membros.
- (B) Fixação da pelve com lençol, curativo compressivo em membro inferior esquerdo e protocolo de transfusão maciça.
- (C) Fixação da pelve com lençol, acesso venoso central, iniciar droga vaso ativa e tomografia de corpo inteiro.
- (D) Protocolo de transfusão maciça, fixação da pelve e membro inferior esquerdo com fixador externo, após realizar tomografia de corpo inteiro.

48

Paciente de 45 anos refere dor abdominal há 1 dia, não evacua e não elimina gases há 10 dias. Antecedentes de ferimento por arma branca há dois anos sendo submetido à laparotomia, conforme imagens a seguir:

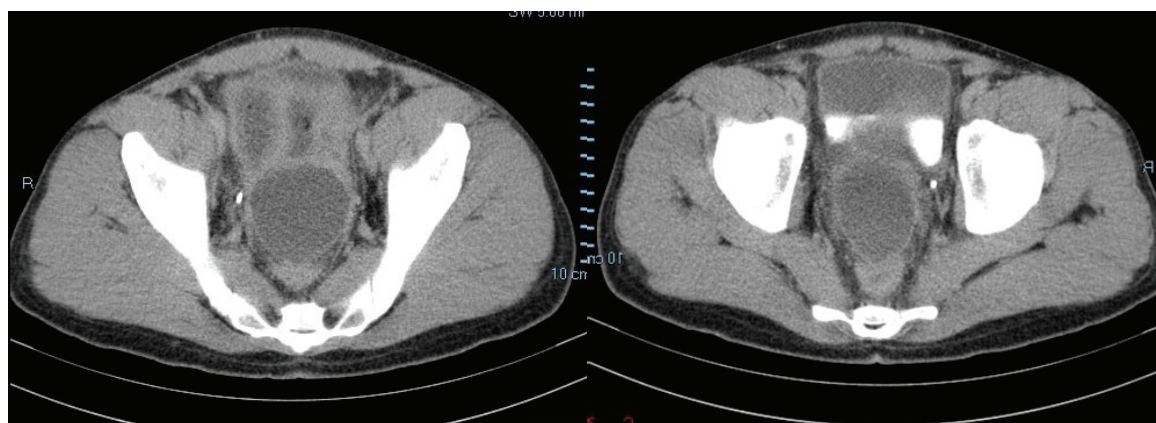


Ao exame físico, apresentou-se desidratado, abdome pouco distendido com dor a palpação difusa, toque retal: normal. Hb: 16,6 g/dL; Ht: 49,5%; leucócitos: $17.100/\text{mm}^3$ (bastonetes: 2%; neutrófilos: 89%); PCR: 6,4 mg/dL; ureia: 288 mg/dL; creatinina: 2,2 mg/dL; Na^+ : 118 mmol/L; K^+ : 4,9 mmol/L. Qual é o diagnóstico e tratamento inicial recomendado?

- (A) Obstrução intestinal – sonda nasogástrica – hidratação – escopolamina.
- (B) Íleo paralítico – correção dos distúrbios hidroeletrólíticos – hidratação.
- (C) Infecção intestinal – citomegalovírus – tratamento clínico.
- (D) Abdome agudo perfurativo – hidratação e cirurgia.

49

Homem de 27 anos refere dor abdominal há 4 dias, náusea e vômito, parada de eliminação de gases e fezes. Nega febre. Ao exame físico, apresentou-se deambulando, desidratado, abdome distendido e doloroso a palpação. DB negativo. Temperatura axilar 36,5 °C, PA: 100x80 mmHg, FC: 120 bpm. Exames laboratoriais: Hb: 15,4g/dL, Ht: 42,2%, leucócitos: $19.300/\text{mm}^3$ (bastonetes > 3%, neutrófilos: 88%). Foi realizada tomografia e as imagens são apresentadas a seguir:

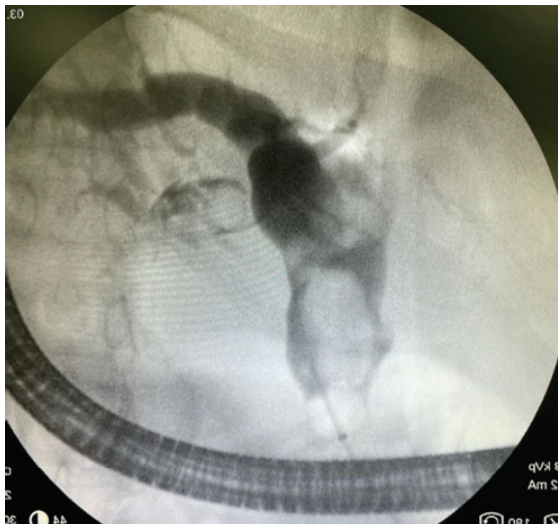


Com base nos exames obtidos, qual a atitude recomendada?

- (A) Indicar laparotomia exploradora de urgência.
- (B) Indicar laparoscopia diagnóstica de urgência.
- (C) Indicar punção diagnóstica e iniciar antibioticoterapia endovenosa
- (D) Iniciar antibiótico terapia endovenosa, colher hemocultura e cultura de urina, hidratação endovenosa.

50

Paciente com 53 anos de idade refere dor em hipocôndrio direito e epigástrico, náusea e vômito há 2 dias. Antecedentes: colecistectomia aberta há 22 anos. PA: 117x70 mmHg, FC: 116 bpm, temperatura: 36,4 °C. Diagnosticado obstrução de via biliar foi realizada uma CPRE para avaliar, conforme imagem a seguir:



Não foi possível a retirada do cálculo, somente colocou-se uma prótese. A paciente evoluiu com dor picos febris diários e os exames laboratoriais mostram: leucócitos: 24,900/mm³ (bastonetes: 1%, neutrófilos: 83%), PCR: 8,4 mg/dL, ureia: 217 mg/dL, creatinina: 1,3 mg/dL, bilirrubina total: 9,4 mg/dL, bilirrubina direta: 7,4 mg/dL, amilase: 186 U/L, lipase: 26, AST: 36 U/L, ALT: 97 U/L. Qual o diagnóstico e o tratamento recomendado?

- (A) Coledocolitíase – papilite – colangite – antibiótico terapia e realizar nova CPRE com papilotomia ampla.
- (B) Coledocolitíase primária – colangite aguda – antibioticoterapia e retirada do cálculo e drenagem cirúrgica da via biliar.
- (C) Cálculo residual – colangite - antibiótico terapia – nova CPRE.
- (D) Cálculo residual – drenagem transparieto hepática da via biliar.

51

Homem de 45 anos refere dor abdominal em cólica seguido de vômitos com sangue e fezes de cor preta e amolecida. Antecedentes: etilismo social e tabagismo. Ao exame: descorado, pele pegajosa e sudorética, anictérico. Apresenta ginecomastia e *spider*, abdome globoso Skoda positivo. Toque retal: melena. PA: 100x70 mmHg, FC: 72 bpm. Quais são as medidas iniciais recomendadas e a meta de hemoglobina deste paciente?

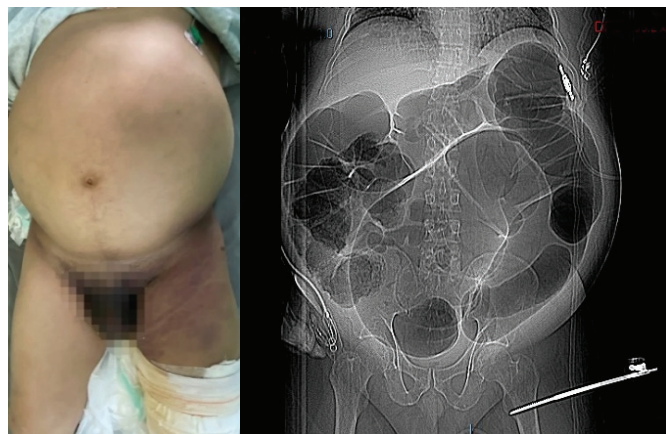
- (A) Monitorização, acesso venoso e iniciar reposição volêmica, ceftriaxona endovenosa, inibidor da bomba de próton e octreotida. A meta de hemoglobina: 7,0 g/dL.
- (B) Monitorização, acesso venoso central e iniciar reposição volêmica com solução fisiológica e noradrenalina,

ceftriaxona endovenosa, inibidor da bomba de próton e octreotida. A meta de hemoglobina: 7,0 g/dL.

- (C) Monitorização, acesso venoso central e iniciar reposição volêmica com solução fisiológica e noradrenalina, ceftriaxona endovenosa, inibidor da bomba de próton e octreotida. A meta de hemoglobina: 10,0 g/dL.
- (D) Monitorização, acesso venoso e iniciar reposição volêmica, ceftriaxona endovenosa, inibidor da bomba de próton e octreotida. A meta de hemoglobina: 10,0 g/dL.

52

Paciente no 3º dia pós-operatório para correção de fratura de fêmur esquerdo. Apresenta distensão abdominal, sem sinais de irritação peritoneal, som timpânico a percussão do abdome, conforme imagens a seguir:



Com base nessas informações, qual é o tratamento recomendado para este paciente?

- (A) Laparotomia exploradora e colectomia parcial.
- (B) Lavagem intestinal com solução glicerínada.
- (C) Colonoscopia descompressiva.
- (D) Colostomia em alça.

53

Homem de 32 anos percebe “inchaço” indolor no testículo esquerdo, o qual vem aumentando gradualmente de tamanho nas últimas semanas segundo informações colhidas. Não há histórico de trauma. O ultrassom revela uma massa multicística dentro do testículo ocupando 2/3 de seu volume. Marcadores tumorais (Alfa Feto, Beta HCG e DHL) não se encontram elevados. Qual das alternativas representa o próximo passo terapêutico recomendado na condução deste caso?

- (A) Biópsia testicular pela característica cística da lesão.
- (B) Orquiectomia radical via inguinal.
- (C) Radioterapia por serem os seminomas radio sensíveis.
- (D) Antibioticoterapia considerando hipótese de abscesso ou tuberculose genital.

54

Mulher de 70 anos apresenta múltiplas massas renais em ambos os rins, de tamanhos variados. Algumas delas mostram atenuação de gordura na imagem obtida por urotomografia. Assinale o diagnóstico mais provável.

- (A) Angiomiolipoma.
- (B) Tumor de Wilms.
- (C) Carcinoma de células renais (tipo de células claras).
- (D) Carcinoma de células transicionais (tumor da pelve renal).

55

Homem de 68 anos apresenta aumento nos valores de PSA após prostatectomia radical com intuito curativo para câncer de próstata. Apesar de ter realizado linfadenectomia obturatória bilateral, método padrão ouro na época da cirurgia, os exames de imagem de reestadiamento mostraram uma única lesão suspeita para recidiva nos gânglios linfáticos pélvicos. Qual o tratamento recomendado para este paciente considerando-se doença metastática?

- (A) Terapia hormonal com agonistas do hormônio liberador do hormônio luteinizante (LHRH).
- (B) Radioterapia de resgate.
- (C) Quimioterapia sistêmica.
- (D) Terapia de inibição da síntese androgênica tipo abiraterona.

56

Homem de 55 anos apresenta massa adrenal incidental durante exame de imagem de rotina. A massa medida tem 1,5cm, é bem definida e a investigação laboratorial a define como não secretora. Qual é o tratamento recomendado para este paciente?

- (A) Ablação percutânea com agulha guiada por tomografia.
- (B) Radioterapia ou radio cirurgia.
- (C) Ressecção cirúrgica imediata.
- (D) Observação e seguimento com imagens seriadas.

57

Homem de 55 anos é vítima de trauma de moto *versus* poste. Apresenta lesão em coluna torácica com nível em T10. Uma semana após o acidente a sonda vesical de demora que foi passada na sala de emergência é retirada e o paciente apresenta imediatamente dificuldade miccional. Qual a principal causa e o exame recomendado para confirmar a hipótese?

- (A) Bexiga neurogênica e estudo urodinâmico.
- (B) Bexiga neurogênica e ultrassonografia com medida de resíduo.
- (C) Estenose de uretra e uretroscistografia retrógrada e miccional.
- (D) Hiperplasia de próstata e ressonância magnética.

58

Mulher de 42 anos com cólica renal esquerda procura o pronto-socorro com dor lombar há 3 dias e piora hoje. Nega febre ou calafrios, e a dor é controlada após administração de dipirona, cetoprofeno e escopolamina. Ultrassonografia não evidencia cálculo urinário, mas demonstra leve uretero-hidronefrose do lado esquerdo sem fator obstrutivo evidente. Exames séricos estão normais, mas urina tipo I apresenta leve hematúria e leucocitúria. Diante desse quadro e hipótese diagnóstica, qual a conduta recomendada?

- (A) Iniciar terapia medicamentosa expulsiva com alfabloqueador, hidratação e analgesia.
- (B) Realizar exame de tomografia de abdome e pelve sem contraste.
- (C) Realizar exame de tomografia de abdome e pelve com contraste.
- (D) Internação para ureteroscopia e pielografia.

59

Homem de 45 anos, casado com esposa de 32 anos, sem filhos e com desejo de paternidade, procura o urologista com dificuldade miccional aguda. O quadro iniciou-se há 10 dias com disúria, polaciúria e esforço miccional, além de dor pélvica e picos subfebris. Traz exame de USG que evidencia uma próstata de 38 g, índice de protusão prostático de 4 mm, espessura vesical de 2 mm, resíduo pós-miccional de 90 mL e rins normais. Ao exame físico encontra-se em bom estado geral e com próstata de 40 g ao toque, amolecida e dolorosa, sem nódulos. Para esse paciente, qual a principal hipótese diagnóstica e o tratamento recomendado?

- (A) Hiperplasia prostática benigna e ressecção transuretral de próstata.
- (B) Hiperplasia prostática benigna e tansulosina via oral.
- (C) Prostatite aguda e antibioticoterapia via oral por 21 dias
- (D) Infecção urinária tipo cistite e antibioticoterapia via oral por 5 dias.

60

Considerando a diversidade de apresentação das duplicidades ureteropielícas completas com base na regra de Weigert-Meyer, qual a melhor correspondência?

- (A) A unidade renal inferior pode cursar com refluxo vésicoureteral primário ou estenose de junção ureteropielíca.
- (B) A unidade renal inferior pode cursar com ectopia, ureteroceles ou megaureter obstrutivo.
- (C) A unidade renal superior geralmente cursa com refluxo vésico ureteral primário.
- (D) A unidade renal superior corresponde a 2/3 ou mais do volume renal total.

61

Homem de 15 anos nasceu com mielomeningocele em região lombar, evoluiu com bexiga neurogênica e insuficiência renal crônica terminal. Submetido à ampliação vesical com íleo detubulizado há 3 semanas com boa evolução. Está em hemodiálise há 5 anos por fistula arteriovenosa em membro superior esquerdo. Não tem candidato para doação renal na família. Qual recomendação se aplica a este caso neste momento?

- (A) Deve-se aguardar pelo menos 6 meses para avaliação de trato urinário após ampliação vesical antes de inscrever em lista de transplante renal.
- (B) Paciente deverá ser listado com prioridade para transplante renal, mesmo tendo bom acesso para realização de diálise.
- (C) Esse paciente pode ser priorizado para transplante por ser menor de idade.
- (D) A norma técnica de priorização de pacientes para realização de transplante renal estabelece que podem ser priorizados os pacientes que estão no último acesso para diálise.

62

Menino de 5 anos sofre trauma genital com queda de bicicleta. Sem outros traumas. Hemodinamicamente estável e padrão respiratório confortável. Está consciente e orientado. Reclama de pouca dor local e não quer se deixar examinar. Aparentemente sem bexigoma. Sem solução de continuidade na pele. Hematoma em glândula sem uretrorragia. Avaliação clínica visual conforme imagem a seguir:

IMAGEM REMOVIDA NOS TERMOS DO ESTATUTO DA CRIANÇA E DO ADOLESCENTE.

Qual a conduta imediata recomendada?

- (A) Uretrocistografia retrógrada e miccional imediata para descartar lesão uretral.
- (B) Pode-se tentar 1 vez passagem de sonda vesical de demora com cautela.
- (C) Levar ao centro cirúrgico para exame sob narcose e eventual cirurgia reparadora.
- (D) Aguardar micção voluntária e avaliar padrão do jato e presença de hematúria.

63

Lactente do sexo masculino com 1 mês de vida, nascido a termo. Durante consulta de puericultura, observou-se a presença de massa palpável em flanco direito no exame físico, sem outros sintomas associados. Foi submetido a investigação com exame ultrassonográfico do abdome, sendo observada a presença de massa sólida em rim direito, com dimensões de 3,0 x 4,5 x 6,0 cm e com ecogenicidade homogênea e levemente hiperecogênica quando comparada ao parênquima renal normal adjacente, localizada próxima ao hilo renal e envolvendo o seio renal. Considerando a hipótese diagnóstica mais provável e a conduta recomendada, assinale a alternativa correta.

- (A) Nefroblastoma (tumor de Wilms); cirurgia primária (nefrectomia direita) e quimioterapia pós-operatória.
- (B) Nefroblastoma (tumor de Wilms); biópsia pré-tratamento por punção para confirmação do diagnóstico, quimioterapia pré-operatória e cirurgia (nefrectomia direita).
- (C) Nefroma mesoblástico congênito; cirurgia primária (nefrectomia direita).
- (D) Nefroma mesoblástico congênito; quimioterapia pré-operatória e cirurgia (nefrectomia direita) associada a radioterapia.

64

Neonato com o achado evidenciado na figura a seguir, apresenta eliminação de mecônio em períneo a partir do segundo dia de vida.

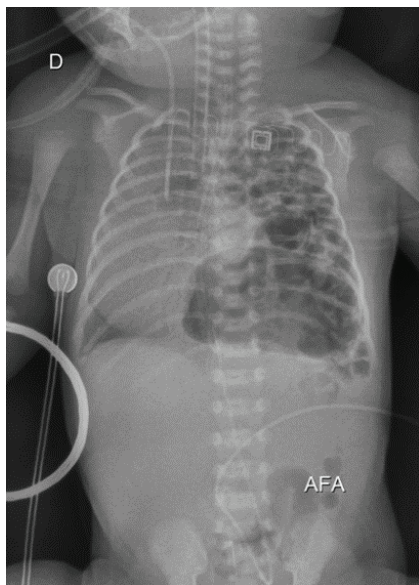
IMAGEM REMOVIDA NOS TERMOS DO ESTATUTO DA CRIANÇA E DO ADOLESCENTE.

Assinale a alternativa correta em relação à conduta cirúrgica recomendada para esse caso.

- (A) Colostomia com realização de anorretoplastia sagital posterior em um segundo tempo e fechamento de colostomia em um terceiro tempo.
- (B) Ressecção da alça de pele, abertura posterior da membrana anal e proctoplastia.
- (C) Ressecção da alça de pele sem necessidade de abertura posterior da membrana anal e proctoplastia.
- (D) Anorretoplastia sagital posterior sem necessidade de colostomia.

65

Recém-nascido pré-termo, com idade gestacional de 33 semanas e peso de nascimento de 2.000 g, apresentou desconforto respiratório sem melhora após as manobras de ventilação com pressão positiva na sala de parto, necessitando intubação orotraqueal e suporte de ventilação mecânica. A mãe do paciente não realizou pré-natal durante a gestação. Realizou radiografia de tórax na unidade de terapia intensiva neonatal, conforme imagem a seguir:



Assinale a alternativa que apresenta a hipótese diagnóstica mais provável e a conduta recomendada para esse caso.

- (A) Hérnia diafragmática congênita, drenagem torácica devido a compressão das estruturas do mediastino pelo conteúdo herniário e correção cirúrgica eletiva após estabilização do recém-nascido e avaliação de malformações associadas.
- (B) Hérnia diafragmática congênita, correção cirúrgica em caráter eletivo após estabilização do recém-nascido e avaliação de malformações associadas.
- (C) Malformação adenomatoide cística, correção cirúrgica em caráter eletivo após estabilização do recém-nascido e avaliação de malformações associadas.
- (D) Malformação adenomatoide cística, drenagem pleural esquerda e correção cirúrgica em caráter eletivo após estabilização do recém-nascido e avaliação de malformações associadas.

66

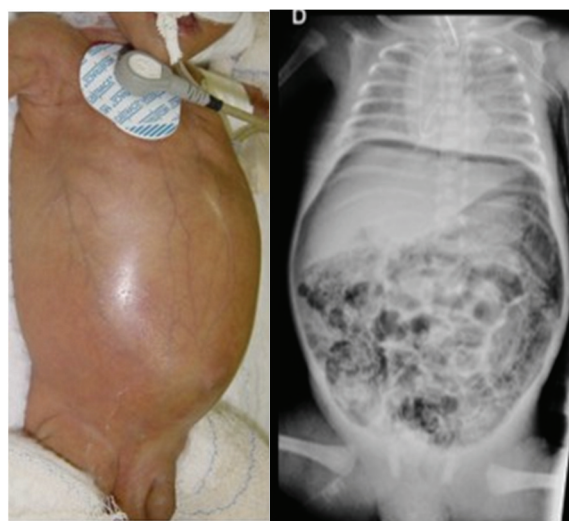
Lactente de 8 meses de vida apresenta história de aumento do volume abdominal associado ao aparecimento de lesões nodulares azuladas em subcutâneo. Submetido à investigação em serviço de referência, foram observadas as seguintes alterações na tomografia computadorizada de abdome: presença de massa em topografia de adrenal direita de 4,0 x 3,5 x 4,0 cm com calcificações e múltiplas lesões nodulares hepáticas acometendo todos os seguimentos hepáticos. Realizada biópsia de medula óssea que evidenciou infiltração de 10% da medula com células tumorais pequenas, redondas e azuis. Os outros exames de investigação não evidenciaram

alterações. Considerando-se a hipótese diagnóstica e o prognóstico, assinale a alternativa correta.

- (A) Rabdomyossarcoma; prognóstico reservado devido à presença de metástases hepáticas.
- (B) Linfoma; prognóstico favorável apesar da presença de metástases.
- (C) Neuroblastoma estágio IV-S; prognóstico favorável apesar da presença de metástases.
- (D) Neuroblastoma estágio IV; prognóstico reservado, devido à presença de metástases.

67

Recém-nascido pré-termo com 15 dias de vida (idade gestacional de 27 semanas e peso de nascimento de 980 g) iniciou dieta enteral mínima com fórmula láctea há 3 dias, porém evoluiu com distensão abdominal associada à hipoatividade. Foi realizada pausa na dieta e mantida sonda orogástrica aberta com débito bilioso. Evoluiu há 6 horas com deterioração do estado geral, piora da distensão, hiperemia de parede abdominal e enterorragia. No momento, encontra-se instável do ponto de vista hemodinâmico com uso de drogas vasoativas e labilidade durante a manipulação no leito. As imagens a seguir mostram os achados de radiografia e o exame físico.



Considerando-se o quadro clínico apresentado, assinale a alternativa correta em relação ao diagnóstico e a conduta recomendada nesse momento.

- (A) Íleo meconal com perfuração / Laparotomia de emergência.
- (B) Síndrome Inflamatória Multissistêmica Pediátrica (MIS-C) por covid-19 / Laparotomia de emergência.
- (C) Volvo de intestino médio / Trânsito intestinal e cirurgia eletiva de correção.
- (D) Enterocolite necrotizante / Drenagem da cavidade abdominal na beira do leito e cirurgia após estabilização clínica do paciente.

68

Homem de 65 anos, hipertenso, tabagista de 150 anos-maço e diabético, é admitido no pronto-socorro com dor abdominal de forte intensidade. Na avaliação inicial apresentou pressão arterial de 90x60 mmHg, frequência cardíaca de 130 bpm e massa abdominal pulsátil à palpação. Tomografia de abdome com extenso hematoma de retroperitônio. Qual a conduta recomendada no caso?

- (A) Tratamento cirúrgico imediato.
- (B) Início de beta-bloqueador endovenoso e tratamento cirúrgico de emergência após controle da frequência cardíaca.
- (C) Reposição de cristaloides e hemocomponentes e tratamento cirúrgico apenas após estabilização do choque hemorrágico.
- (D) Descartar outras causas de dor abdominal antes de indicar o tratamento cirúrgico.

69

Paciente de 75 anos, com necrose de artelhos, e obstrução focal de artérias tibiais e fibular, com índice tornozelo-braço de 0,38. É lucido e cooperante. Assinale a escolha terapêutica mais adequada.

- (A) Amputação dos artelhos necróticos, somente.
- (B) Amputação transtibial.
- (C) Amputação transtársica.
- (D) Angioplastia transluminal percutânea de ao menos uma artéria de perna e amputação dos artelhos necróticos.

70

Paciente com úlcera venosa de membro inferior direito e refluxo de safena magna direita. Qual das técnicas para tratar o refluxo da safena tem maior taxa de insucesso em 1 ano?

- (A) Safenectomia convencional.
- (B) Escleroterapia com espuma de polidocanol ecoguiada.
- (C) Termoablação com radiofrequência.
- (D) Termoablação com endolaser.

71

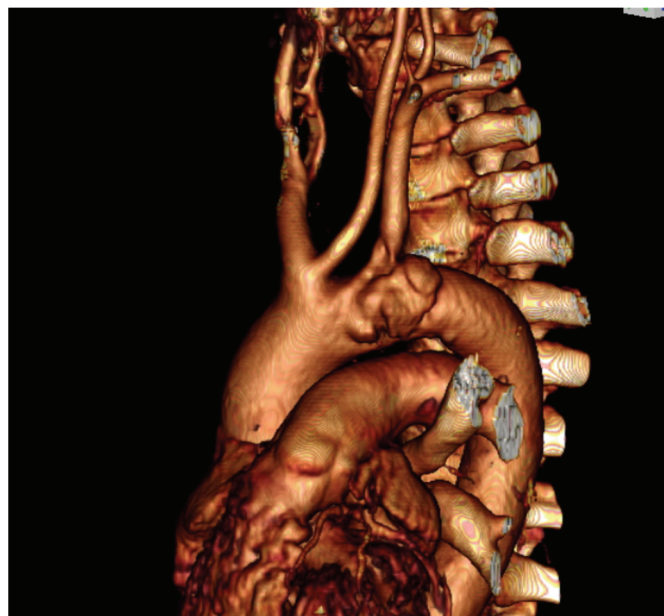Paciente de 60 anos queixa-se de dor súbita de forte intensidade, associada à perda de força distal em membro inferior direito há 2 horas. Apresenta, como antecedentes mórbidos, hipertensão arterial sistêmica, diabetes melito tipo 2 e tabagismo ativo. Ao exame físico, o membro inferior direito mostra-se pálido, com perfusão reduzida, nível térmico em terço distal de perna e redução da dorsiflexão do pé direito. O pulso femoral é presente e rítmico e os pulsos poplíteos e distais mostram-se ausentes. O membro contralateral apresenta-se sem alterações ao exame físico, destacando-se o pulso poplíteo hiperpulsátil. Realizada angiotomografia de membros inferiores que evidenciou, à direita, a não contrastação da artéria femoral superficial em

seu terço médio, artéria poplíteia aneurismática ocluída com diâmetro de 15 mm e não contrastação do tronco tíbiofibular, assim como das artérias fibular, tibial anterior e arcos plantar e dorsal do pé. Somente contrastação por colaterais do terço médio da artéria tibial posterior direita. A conduta recomendada neste caso é:

- (A) Anticoagulação sistêmica com heparina e aquecimento do membro, pela ausência de leito troncular arterial abordável cirurgicamente.
- (B) Fibrinólise intra-arterial com cateter multiperfurado seguida de enxerto da artéria femoral superficial para a melhor artéria receptora distal.
- (C) Exploração arterial direta via inguinotomia e trombectomia mecânica através de cateter de Fogarty.
- (D) Exploração da artéria troncular distal contrastada ao exame seguida de confecção de enxerto a partir da artéria femoral superficial.

72

Homem de 23 anos é levado ao pronto-socorro após sofrer queda de motocicleta. Ao exame inicial é feito o atendimento conforme o protocolo ATLS. O paciente apresenta confusão mental e está estável hemodinamicamente. Ele é encaminhado à tomografia de crânio, tórax e abdome e obtém-se a imagem mostrada a seguir:

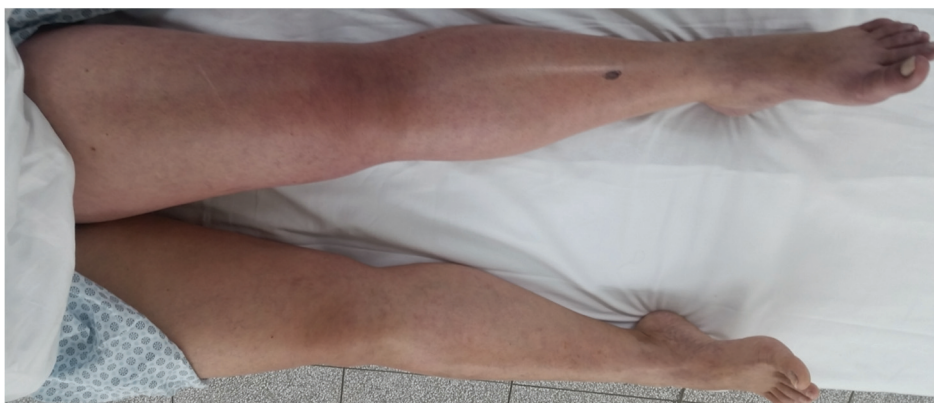

Sobre o trauma de aorta, é correto afirmar:

- (A) Este paciente é jovem e não deve ser tratado por via endovascular, uma toracotomia no 5º espaço, à esquerda, é uma opção de acesso cirúrgico.
- (B) Este trauma de aorta deve ser tratado antes de neurotraumas de indicação cirúrgica.
- (C) A maioria dos traumas de aorta pode ser tratada de forma conservadora, com controle vigoroso de pressão arterial, como no caso deste paciente.
- (D) Trata-se de pseudoaneurisma de aorta traumático e deve ser tratado pelo risco de rotura, e o tratamento endovascular é o preferencial.

73

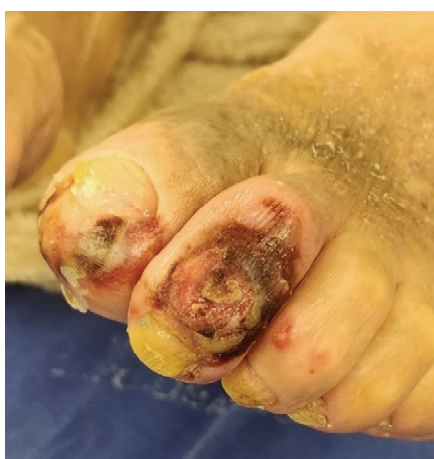Paciente de 32 anos queixa-se de dispareunia e dor pélvica e edema em membro inferior esquerdo após ortostase e exercícios físicos, há 3 anos. Na sua primeira gestação apresentou no 10º dia do puerpério, edema importante, dor intensa, cianose e hipoestesia de membro inferior esquerdo. Realizado angiotomografia que apresentou trombose venosa aguda no segmento ilíaco-femoro-poplíteo. Qual o diagnóstico clínico?



- (A) Refluxo pélvico.
- (B) Flegmasia cerúlea dolens.
- (C) Flegmasia alba dolens.
- (D) Oclusão arterial aguda.

74

Homem de 82 anos, com diabetes melito não insulino-dependente de longa data, é trazido por familiares com relato de ferida no segundo pododátilo esquerdo há 3 semanas que não cicatriza. Ao exame físico há pequena saída de secreção, nota-se pulso pedioso palpável e simétrico e ausência de crepitações. O paciente nega dor, e a imagem a seguir mostra o estado atual da ferida.



Relacionando a fisiopatologia da doença de base com os achados, a causa da instalação e manutenção desta ferida está corretamente descrita na alternativa:

- (A) Dedo em garra ou em martelo causado pela neuropatia diabética.
- (B) Imunodeficiência causada pelo espessamento da membrana basal.
- (C) Isquemia causada pela micro e macroangiopatia diabética.
- (D) Isquemia relativa causada pelo espessamento da membrana basal.

75

Paciente de 70 anos, portador de diabetes melito, hipertensão arterial crônica e doença arterial coronariana em tratamento clínico, apresentou, há 3 meses, quadro hemiplegia completa desproporcionada à esquerda que reverteu em 1 mês para um quadro de força grau 4 em hemicorpo esquerdo. Manteve autonomia para realização de afazeres habituais. Durante a investigação identificou-se como provável causa do evento neurológico estenose crítica da bifurcação carotídea direita, a qual localiza-se pouco abaixo do ângulo da mandíbula e se associa à doença arterial difusa do arco aórtico e dos demais troncos supra aórticos, além de microangiopatia intracraniana. A indicação recomendada é:

- (A) Tratamento clínico, com ênfase ao uso de antiagregantes e estatinas, uma vez a que a lesão já teve manifestação clínica com reversão quase completa e o paciente apresenta comorbidades importantes.
- (B) Endarterectomia da bifurcação carotídea direita, utilizando-se preferencialmente a derivação carotídea (*shunt*) durante o procedimento cirúrgico e reconstrução com remendo venoso ou de pericárdio.
- (C) Angioplastia com *stent* da bifurcação carotídea direita, permitindo-se, assim a correção da lesão crítica, com menor tempo de interrupção da circulação intracraniana
- (D) A decisão entre tratamento clínico ou cirúrgico envolverá, necessariamente, a quantificação da reserva vascular cerebral através de teste de apnéia durante a realização de Doppler transcraniano

76

Mulher de 40 anos iniciou quadro de hipertensão arterial sistêmica há 6 meses. Desde então está em uso de três anti-hipertensivos sem controle pressórico adequado. Nega comorbidades prévias, nega histórico de doenças cardiovasculares na família. No momento possui função renal normal. Diante da investigação diagnóstica de hipertensão, assinale a alternativa correta.

- (A) Deve realizar arteriografia de artérias renais, por ser exame padrão-ouro para o diagnóstico.
- (B) Deve realizar angioressonância de abdome, por ser o melhor exame para identificação da causa.
- (C) Deve dosar renina nas artérias renais, visto ser o principal mecanismo ativo da fisiopatologia causal.
- (D) Deve ser submetido a ultrassonografia doppler de artérias renais como exame inicial para investigação.

77

Com relação ao processo de envelhecimento cutâneo, assinale a alternativa correta.

- (A) O aspecto das cicatrizes tende a ser menos evidente pela menor produção de colágeno.
- (B) O número de glândulas sebáceas aumenta para suprir a redução da multiplicação celular.
- (C) A elasticidade da pele aumenta devido ao aumento de fibras elásticas longas.
- (D) A derme profunda aumenta em espessura por hiperplasia celular.

78

Quando um retalho cutâneo ao acaso é rotacionado e posicionado na área receptora, as bordas são suturadas e a manutenção de sua base garante a circulação dos tecidos. Se o processo de cicatrização ocorrer de forma adequada, o que deve ocorrer se a base do retalho for seccionada após 3 a 4 semanas?

- (A) Hipotermia no retalho.
- (B) Hiperestesia no retalho.
- (C) Manutenção da perfusão do retalho.
- (D) Necrose completa do retalho.

79

Quais dos fatores a seguir são considerados predisponentes para o desenvolvimento de melanoma maligno?

- (A) Nevo gigante congênito e xeroderma pigmentoso.
- (B) Síndrome do nevo displásico e pseudoxantoma elástico.
- (C) Presença de mais de 50 nevos e carcinoma basocelular pigmentado.
- (D) Neurofibromatose e exposição solar intermitente.

80

Quando um paciente com trauma de face é operado e há necessidade de checar a oclusão dentária no intraoperatório, existem alternativas técnicas a fim de evitar a realização de traqueostomia. Assinale a alternativa correta.

- (A) Em centro cirúrgico, a intubação nasotraqueal pode ser executada após indução anestésica, mesmo que haja lesão da base do crânio.
- (B) A passagem transoperatória do tubo orotraqueal para uma situação submental transcutânea pode ser executada.
- (C) O tubo orotraqueal não interfere na checagem da oclusão. Basta apenas utilizar uma cânula aramada.
- (D) Se houver fratura dos ossos próprios do nariz, a passagem do tubo nasotraqueal é formalmente contraindicada.

81

Paciente é admitido na sala de emergência com história de trauma facial por agressão. Apresenta grande hematoma periorbital unilateral e refere agressão por soco na órbita. O exame clínico é prejudicado pelo edema e pela dor. Foi solicitada tomografia computadorizada de face que revela grande enfisema subcutâneo periorbital. Dentre as alternativas a seguir, qual outro achado provavelmente explica o referido enfisema de subcutâneo, na tomografia realizada?

- (A) Fratura do assoalho da órbita.
- (B) Fratura dos ossos nasais.
- (C) Rompimento da Bola de Bichat.
- (D) Trauma com perfurante de globo ocular.

82

Paciente é admitido no PS com história de contato com agente químico cáustico em grande quantidade, em consequência de explosão de reservatório no ambiente de trabalho. A equipe da CIPA foi acionada e de imediato promoveu irrigação com difoterina. O paciente é trazido pelo serviço de resgate já sem as vestes, com aquecimento corporal e com dois acessos calibrosos. Com relação ao quadro relatado, assinale a alternativa correta.

- (A) O uso de agentes quelantes como a Difoterina pode gerar reação exotérmica e aumentar a profundidade da lesão.
- (B) A determinação da profundidade das lesões deve ser estimada nas primeiras 24 horas.
- (C) Nos traumas relacionados a agentes cáusticos a acidificação da urina é importante para o equilíbrio acidobásico.
- (D) Lesões por agentes químicos usualmente apresentam maior morbidade clínica em comparação a queimaduras térmicas de mesmas proporções.

83

Paciente com queimadura de segundo grau extensa, circular, em membro superior. Em relação aos curativos das áreas queimadas de segundo grau, assinale a alternativa correta.

- (A) Quando se opta por tratamento por exposição, o membro pode ser coberto com uma mistura de antibióticos e anestésicos tópicos.
- (B) O ponto negativo dos curativos oclusivos é a necessidade de trocas mais frequentes do que quando se opta por exposição e a dor relacionada.
- (C) O curativo deve ser não aderente, absorvente, reduzir a perda de calor e a colonização bacteriana.
- (D) O curativo deve ser compressivo e absorvente, devendo ser trocado a cada 12 horas.

84

Um paciente foi submetido à reconstrução de defeito de partes moles com retalho microcirúrgico há 8 horas. Qual a conduta recomendada na suspeita de trombose aguda das anastomoses?

- (A) Administração endovenosa de estreptoquinase.
- (B) Exploração cirúrgica.
- (C) Anticoagulação plena.
- (D) Reavaliação em 24 horas.

85

Paciente deu entrada em PS referindo que, ao bocejar, apresentou travamento da boca, que se apresenta aberta, sem possibilidade de fechá-la, com dor intensa em regiões de articulações temporomandibulares e sialorreia. O diagnóstico mais provável e a conduta recomendada são:

- (A) Luxação de articulação temporomandibular; manobra manual para redução incruenta.
- (B) Luxação de articulação temporomandibular; artrocentese de urgência.
- (C) Luxação anterior do disco articular da articulação temporomandibular; miorrelaxantes orais.
- (D) Luxação anterior do disco articular da articulação temporomandibular; artrocentese de urgência.

86

Homem de 43 anos com diagnóstico de sequela de tuberculose pulmonar em lobo superior direito comparece à consulta com queixas de escarros hemoptóicos, dispneia e dor torácica. A tomografia de tórax confirma a presença de cavitação e bronquiectasias em lobo superior direito. Os critérios de indicação de tratamento cirúrgico neste caso são:

- (A) Dispneia e doença difusa.
- (B) Dor torácica e doença difusa.
- (C) Dispneia e doença localizada.
- (D) Escarros hemoptóicos e doença localizada.

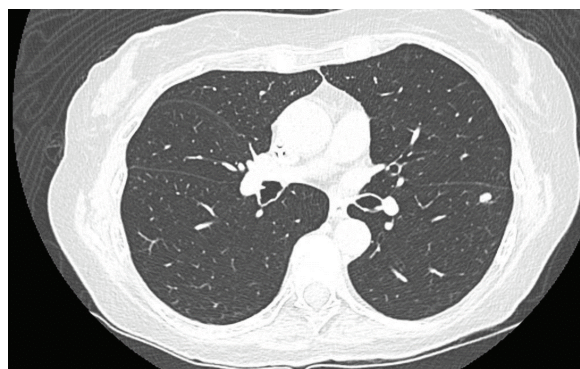87

Homem de 50 anos com história de etilismo importante foi internado após trauma cranioencefálico secundário à queda da própria altura, após ingestão de grande quantidade de álcool. Foi submetido de urgência à craniotomia por hematoma subdural evoluiu na internação, ainda sob intubação orotraqueal, com febre, alteração hemodinâmica e leucocitose. A radiografia de tórax apresenta opacidade cavitada em lobo inferior direito. Assinale a alternativa que corresponde à principal hipótese neste caso.

- (A) Abscesso pulmonar.
- (B) Aspergilose pulmonar.
- (C) Histoplasmose pulmonar.
- (D) Criptococose pulmonar.

88

Mulher de 60 anos, tabagista 40 anos-maço foi submetida à tomografia de tórax para rastreamento de nódulo pulmonar, o qual apresentou crescimento em tomografias subsequentes. A imagem a seguir mostra o exame atual.



Qual o método recomendado para obter diagnóstico histológico do nódulo dessa paciente?

- (A) Broncoscopia com biópsia transbrônquica guiada por radioscopia.
- (B) Videomediastinoscopia.
- (C) Biópsia transtorácica guiada por tomografia.
- (D) EBUS (ultrassom endobrônquico) setorial.

89

Paciente de 30 anos com história de broncopneumonia há 7 dias, em tratamento com antibiótico, retorna ao pronto socorro. É realizada radiografia de tórax com derrame pleural à direita complementada com ultrassom de tórax e toracocentese diagnóstica demonstrando saída de líquido com aspecto purulento. Completou-se a investigação com tomografia de tórax. Foram demonstradas coleções pleurais loculadas, mas sem espessamento pleural. Além da internação, a conduta subsequente deve incluir:

- (A) Toracocenteses de repetição.
- (B) Pleurostomia com drenagem aberta.
- (C) Antibioticoterapia somente.
- (D) Drenagem torácica fechada ou videotoracoscopia com deloculação.

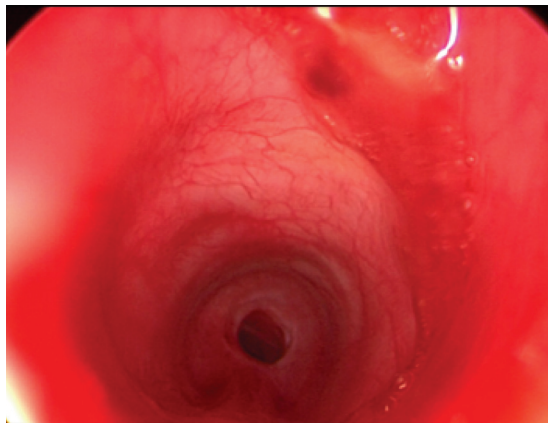
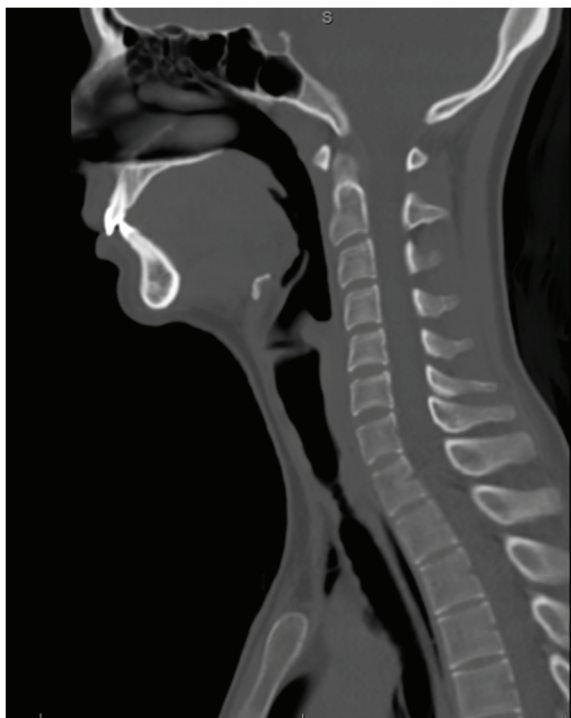90

Homem de 80 anos faz seguimento com cardiologista por insuficiência cardíaca congestiva em classe funcional II pós infarto agudo do miocárdio há 8 anos e, com oncologista, por câncer de estômago operado há 10 anos. Procurou pronto socorro com quadro de tosse produtiva e febre com início há 3 dias, sendo feito diagnóstico de pneumonia e foi iniciado tratamento com antibioticoterapia. Retorna ao pronto socorro após 7 dias de tratamento por aparecimento de dispneia progressiva, neste momento, aos mínimos esforços. Ausculta pulmonar apresenta murmúrios abolidos em metade inferior do hemitórax direito. A radiografia de tórax compatível com derrame pleural à direita, sendo realizada toracocentese cuja análise do líquido pleural mostrou a presença de exsudato neutrofílico. Baseado no quadro clínico, radiológico e na análise do líquido pleural, o diagnóstico derrame atual deve ser:

- (A) Parapneumônico.
- (B) Por insuficiência cardíaca.
- (C) Pleural neoplásico.
- (D) Pleural por tuberculose.

91

Homem de 28 anos, previamente hígido, é internado por dispneia secundária à covid-19. Permaneceu em estado grave na UTI sob intubação orotraqueal por 23 dias. Posteriormente, recebeu alta em bom estado geral. Após duas semanas, retorna ao serviço de emergência relatando ruído respiratório e dispneia aos mínimos esforços. Ao exame físico, encontra-se: confortável no repouso, porém com estridor expiratório. Foi submetido à laringotraqueoscopia e tomografia de pescoço, cujas imagens encontram-se a seguir:



Numa eventual descompensação e insuficiência respiratória aguda com necessidade de suporte ventilatório, qual a melhor opção para suporte imediato?

- (A) Intubação orotraqueal com tubo fino.
- (B) Intubação orotraqueal com tubo grosso.
- (C) Ventilação não-invasiva com máscara facial e Ambu®.
- (D) Cricotireoidostomia.

92

Homem de 32 anos, previamente hígido, está politraumatizado por queda de moto com capacete. Foi submetido à drenagem torácica à esquerda, devido à hemotórax, e à esplenectomia de urgência, por hemoperitônio. Evolui bem do quadro abdominal, porém, no quarto dia de pós-operatório, realizou tomografia que revelou imagem sugestiva de coágulo retido à esquerda com volume estimado em 500 mL, a despeito do dreno estar em posição adequada. Assinale a conduta recomendada para esse caso.

- (A) Instilação de fibrinolítico pelo dreno torácico.
- (B) Esternotomia mediana e abordagem bilateral.
- (C) Pleurostomia aberta.
- (D) Videotoracoscopia.

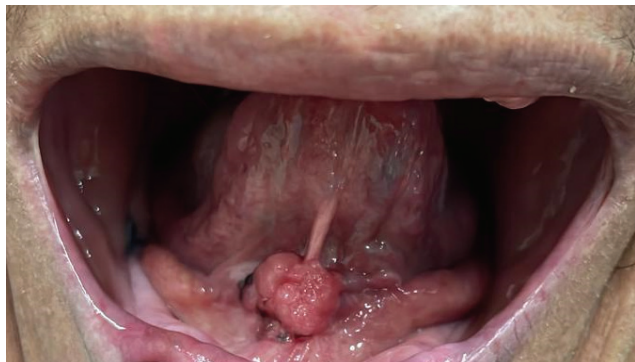
93

Mulher de 32 anos submetida a tireoidectomia total por bócio volumoso. No pós-operatório imediato, apresentou hematoma cervical com necessidade de nova abordagem para identificar o foco do sangramento. Queixou-se no primeiro pós-operatório de disфонia e tosse após tomar líquido. Realizou laringoscopia, quando foi identificada paralisia de prega vocal esquerda. Voltando para a enfermaria após realizar a laringoscopia iniciou quadro de parestesia em lábios, mãos e pés. No retorno ambulatorial, dez dias após a cirurgia, queixava-se de dor, hiperemia no pescoço e febre, fez exames de imagem que identificaram coleção cervical sugestiva de abscesso. Qual dessas complicações é a mais frequente no pós-operatório de tireoidectomia total?

- (A) Paralisia de prega vocal.
- (B) Hipocalcemia.
- (C) Hematoma.
- (D) Abscesso cervical.

94

Homem de 52 anos refere surgimento de lesão há 4 meses, a qual é mostrada na imagem a seguir:



A lesão apresenta crescimento, dor e sangramento, associada a perda de 5 kg no período e surgimento de linfonodomegalia endurecida e fixa em região submandibular direita. Paciente nega comorbidades e é tabagista (60 anos-maço). Foi realizada biópsia da lesão, com resultado de carcinoma de células escamosas. Sobre a lesão e seu tratamento recomendado, é correto afirmar:

- Trata-se de neoplasia maligna de assoalho da boca, cujo principal fator de risco é o tabagismo. O tratamento é cirúrgico, com ressecção da lesão com margens livres, associada ao esvaziamento cervical.
- Trata-se de uma neoplasia maligna de base de língua e que apresenta boa resposta tanto com tratamento cirúrgico quanto com quimiorradioterapia.
- Trata-se de neoplasia maligna de base da língua e é importante determinar o status HPV da lesão para definir o tipo de tratamento mais efetivo.
- Trata-se de neoplasia maligna de assoalho da boca e que apresenta boa resposta tanto com tratamento cirúrgico quanto com quimiorradioterapia.

95

Mulher de 23 anos comparece à consulta devido a “alterações em exame de sangue”. Ao ser questionada, não exhibe nenhuma queixa ativa no momento. Tem antecedente de crises de nefrolitíase no passado e amenorreia secundária aos 14 anos, além de ter acompanhamento na infância com gastroenterologista por quadro de cistos pancreáticos, sem manifestação clínica e sem necessidade de intervenção. Não possui antecedentes familiares dignos de nota. Traz consigo os seguintes exames laboratoriais:

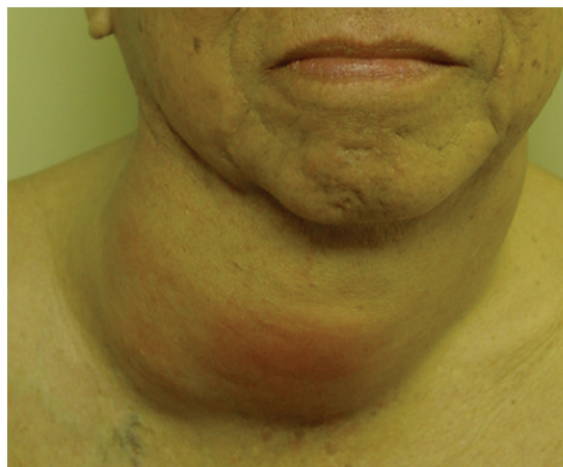Resultados:	Valores de referência:
Cálcio total: 10,8 mg/dL	8,4 – 10,2 mg/dL
Cálcio iônico: 6,4 mg/dL	4,49 – 5,29 mg/dL
Fósforo: 2,5 mg/dL	2,7 – 4,5 mg/dL
PTH: 87 pg/mL	15 – 65 pg/mL
Vitamina D: 38,6 ng/mL	> 20 ng/mL
Creatinina: 0,6 mg/dL	0,5 – 0,9 mg/dL
Ureia: 31 mg/dL	10 – 50 mg/dL

A paciente trouxe ainda densitometria óssea realizada com resultado de osteopenia. Sobre o caso e considerando a hipótese diagnóstica mais provável, assinale a alternativa correta.

- Devem ser solicitados exames adicionais, como a cintilografia de paratireoide, para a confirmação do diagnóstico de hiperparatireoidismo primário.
- O diagnóstico de hiperparatireoidismo primário é o mais provável, devendo-se proceder com a ressecção do possível adenoma uniglandular de paratireoide o quanto antes.
- Apesar de a paciente não apresentar história familiar positiva para doenças hereditárias, deve ser realizado teste genético durante a investigação.
- Dentro do contexto apresentado, os achados clínicos e laboratoriais podem estar relacionados, sugerindo hiperparatireoidismo secundário.

96

Homem de 68 anos, hipertenso, com antecedente de bócio há mais de 20 anos, assintomático até há 2 meses quando refere ter iniciado quadro de aumento progressivo de volume cervical, dificuldade para engolir, perda de peso e episódios de desconforto respiratório. Ao exame físico apresenta massa cervical muito endurecida, fixa, com hiperemia de pele, conforme imagem a seguir:

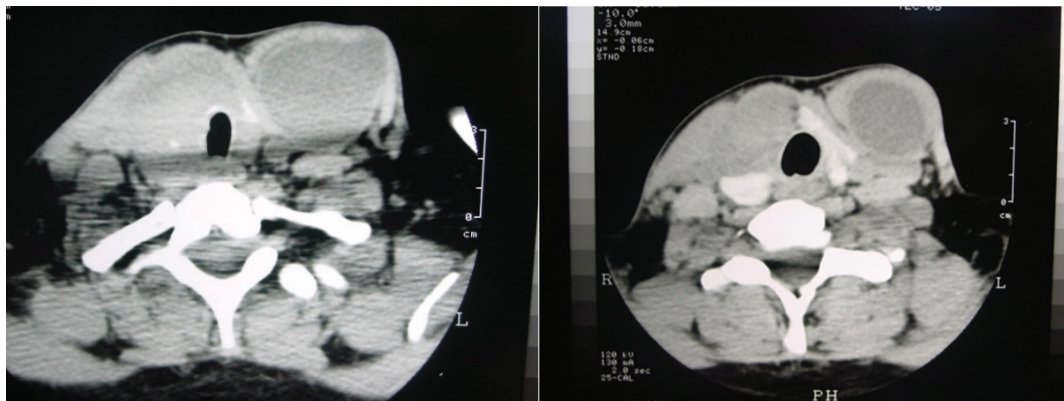


Com base no caso apresentado, assinale a alternativa correta.

- Provável bócio com abscesso secundário, realizar exames de imagem e programar drenagem do abscesso.
- Provável carcinoma indiferenciado de tireoide, realizar biópsia e exames de imagem para avaliar ressecabilidade da doença.
- Provável carcinoma indiferenciado de tireoide, realizar traqueostomia, biópsia e encaminhar para tratamento paliativo.
- Provável carcinoma medular de tireoide, realizar biópsia, medida da calcitonina e pesquisa da mutação do proto-oncogene RET.

97

Mulher de 36 anos, sem comorbidades, refere aumento progressivo do volume cervical há 2 anos. Atualmente, encontra-se com quadro de tosse e eventual presença de secreção com sangue. Devido à suspeita de neoplasia maligna de tireoide, foi encaminhada para serviço especializado após a realização da tomografia ilustrada a seguir:

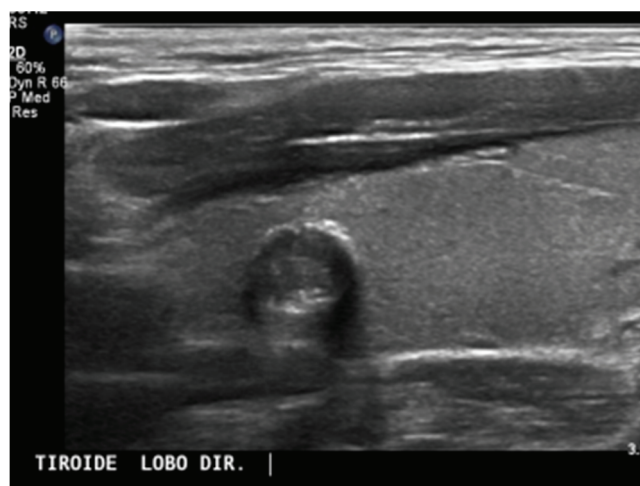

Com base no caso apresentado, assinale a alternativa correta.

- (A) Provável carcinoma pouco diferenciado de tireoide, deve ser realizada traqueostomia e tratamento com inibidor de tirosina quinase.
- (B) Provável carcinoma papilífero de tireoide com metástase cervical, há necessidade de avaliar infiltração da luz da traqueia para programar a ressecção incluindo a traqueia, caso esteja comprometida.
- (C) Provável carcinoma papilífero de tireoide com metástase cervical e suspeita de infiltração da traqueia o que se confirmada contraindica o tratamento cirúrgico.
- (D) Provável carcinoma papilífero de tireoide, deve-se programar a ressecção da tireoide sem ressecção traqueal mesmo se comprometida, que deve ser tratada com radioiodoterapia

98

Mulher de 42 anos refere que, durante exame de rotina foi identificado nódulo em tireoide, conforme imagem do ultrassom a seguir:

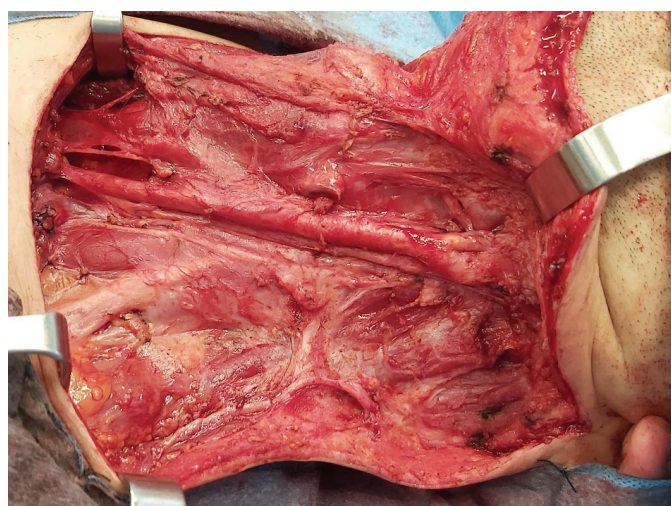

Sobre essa imagem, pode-se afirmar:

- (A) O nódulo é hipocogênico com imagens que sugerem microcalcificações, portanto, é suspeito para malignidade.
- (B) O nódulo é hiperecogênico com pontos sugestivos de coloide espesso sugerindo benignidade.
- (C) O nódulo é cístico com calcificação grosseira na periferia sugerindo nódulo benigno.
- (D) O nódulo tem sinais de extravasamento da cápsula posterior que sugere neoplasia maligna agressiva.

99

Homem com neoplasia maligna de boca T2N3N0 foi submetido à ressecção do tumor primário e esvaziamento cervical como mostra a imagem a seguir:

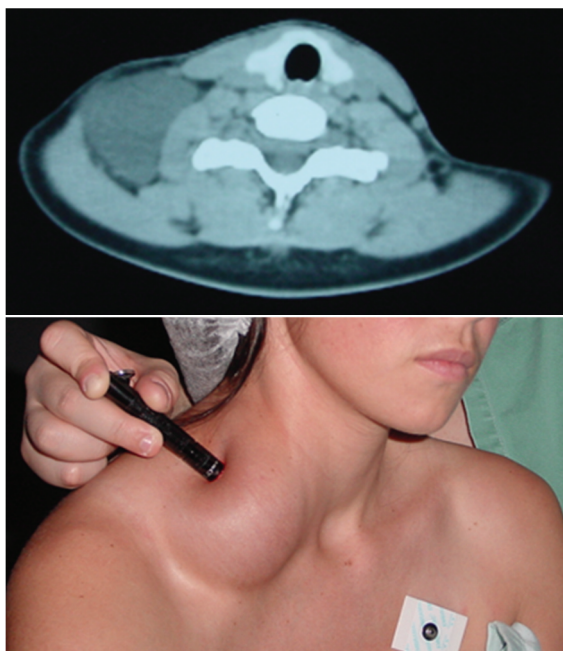


Com base nessas informações, assinale a alternativa correta.

- (A) Foi feito esvaziamento cervical eletivo.
- (B) Foi feito esvaziamento cervical radical.
- (C) Foi feito esvaziamento cervical radical modificado.
- (D) Foi feito esvaziamento cervical supraomohioideo.

100

Mulher de 15 anos refere nódulo cervical à direita com crescimento progressivo desde bebê. O resultado do exame de imagem e do exame clínico podem ser visualizados a seguir:



Com base nessas informações, assinale a alternativa correta.

- (A) A principal hipótese diagnóstica é de cisto dermoide.
- (B) A principal hipótese diagnóstica é de malformação linfática.
- (C) A principal hipótese diagnóstica é de cisto branquial de 2º arco.
- (D) A principal hipótese diagnóstica é de cisto branquial de 3º arco.

UROLOGIA

101

Em pacientes com hiperplasia prostática benigna, em qual situação se deve solicitar a realização de um exame urodinâmico completo antes de indicado procedimento cirúrgico recomendado?

- (A) Paciente de 47 anos, USG com próstata de 52 g, sintomas urinários moderados com IPSS 16 e nictúria de 1x, que não deseja terapia medicamentosa por hipotensão prévia.
- (B) Paciente de 52 anos, USG com próstata de 47 g e resíduo pós-miccional de 90 mL, sintomas urinários moderados com IPSS 18, com falha da terapia medicamentosa.
- (C) Paciente de 65 anos, USG com próstata de 45 g, sintomas urinários moderados com IPSS de 16, AVC prévio há 3 anos e hemiplegia direita.
- (D) Paciente de 68 anos, USG com próstata de 42 g, sintomas urinários moderados com IPSS 18, dislipidemia e hiperuricemia mal controlados.

102

Mulher de 58 anos apresenta hematúria e dor no flanco esquerdo. A tomografia computadorizada de abdome mostra uma falha de enchimento na pelve renal esquerda. Suspeita-se de carcinoma urotelial e realiza-se biópsia, via ureterorrenoscopia flexível, confirmando o diagnóstico. Qual é a conduta atual recomendada na condução do caso?

- (A) Nefroureterectomia radical.
- (B) Cirurgia poupadora de néfrons (nefrectomia parcial).
- (C) Quimioterapia intravesical com cateter duplo J ipsilateral.
- (D) Quimioterapia sistêmica adjuvante.

103

Mulher jovem de 35 anos apresenta hipertensão arterial de difícil controle e investigação hormonal, revelando hiperaldosteronismo. A imagem de ressonância nuclear magnética revela uma pequena massa adrenal bem definida associada também a uma massa renal. Qual é o diagnóstico mais provável?

- (A) Tumor de Wilms com infiltração suprarenal por contiguidade.
- (B) Carcinoma de células renais com metástase adrenal.
- (C) Carcinoma funcionante de adrenal com metástase renal.
- (D) Carcinoma de células transicionais metastático.

104

Mulher de 40 anos apresenta dor abdominal, fadiga e perda de peso. Também se queixa de acne e oligomenorreia. Realiza investigação por imagem que revela massa volumosa e irregular em ambas as glândulas supra-renais. Exames laboratoriais indicam síndrome de Cushing e síndrome de Conn. Qual é o diagnóstico mais provável?

- (A) Adenoma adrenal funcionante.
- (B) Feocromocitoma.
- (C) Carcinoma adrenocortical.
- (D) Metástase adrenal bilateral.

105

Homem de 45 anos, não circuncidado, apresenta uma erupção cutânea avermelhada e aveludada na glândula e no prepúcio. A biópsia revela eritroplasia de Queyrat. Qual é o tratamento recomendado para esta condição?

- (A) Antifúngicos tópicos e medidas de higiene local.
- (B) Ressecção cirúrgica com margem de segurança.
- (C) Corticosteroides tópicos por 3 meses e reavaliação.
- (D) Quimioterapia tópica, com 5-fluorouracil ou imiquimode.

106

Mulher de 32 anos, candidata à doação renal para mãe, fez avaliação clínica, psicológica e radiológica. Apresenta na tomografia:

Rim esquerdo: 12 cm x 6,3 cm x 5,3 cm nos maiores eixos.

Artéria renal: artéria renal única.

Veia renal: veia renal única.

Ureter: ureter único.

Rim direito: 10 cm x 4,3 cm x 5 cm nos maiores eixos.

Artéria renal: 1 artéria renal principal e 1 artéria polar inferior.

Veia renal: veia renal única.

Ureter: ureter único.

Referente a critérios para escolha de doador renal, assinale a alternativa correta.

- (A) Caso a paciente seja aceita como doadora, deve ser escolhido o rim direito para doação, mesmo com 2 artérias.
- (B) Caso a paciente seja aceita como doadora, deve ser escolhido o rim esquerdo por apresentar vasos e ureter únicos.
- (C) A paciente ainda não pode doar o rim sem apresentar autorização judicial.
- (D) A paciente deve ser descartada como doadora pela alteração anatômica.

107

Mulher de 30 anos, hígida, sem antecedente de litíase renal, candidata a doação renal para irmão, fez avaliação clínica e radiológica. Resultado da tomografia de abdome total para avaliação de rim para doação:

Rim direito: 12 cm x 6 cm x 4 cm nos maiores eixos.

Artéria renal: artéria renal única.

Veia renal: veia renal única.

Ureter: ureter único.

Rim esquerdo: 12 cm x 5,5 cm x 4,5 cm nos maiores eixos.

Artéria renal: artéria renal única.

Veia renal: veia renal única.

Ureter: ureter único.

Presença de cálculo renal em grupo calicinal superior de 3 mm.

Referente aos critérios para escolha de doador renal, assinale a alternativa correta.

- (A) É mandatório a remoção do cálculo renal do doador antes da realização do transplante renal.
- (B) Paciente pode ser aceito para doação caso apresente avaliação metabólica normal para litíase renal.
- (C) Paciente deve ser descartado para doação renal devido à presença doença renal litíásica sintomática.
- (D) Paciente descartado como doador pelo risco de o receptor apresentar obstrução urinária indolor.

108

Mulher de 56 anos, com queixa de incontinência urinária há 1 ano e com piora progressiva, que a impede de realizar exercício físico. Nega infecção do trato urinário ou hematúria. Antecedentes cirúrgicos: histerectomia há 2 anos. Ao exame físico, não apresenta abaulamento de parede vaginal. Fez exames com urina tipo I normal, citologia oncótica de urina negativa (3 amostras) e ultrassonografia de vias urinárias normal. Solicitado exame urodinâmico completo que mostrou bexiga de boa complacência e capacidade. Presença de hiperatividade detrusora sem perdas. Presença de perdas com pressão abdominal em torno de 120 cmH₂O. Fase miccional com pressão baixa e fluxo baixo sem resíduo. Considerando-se a apresentação clínica e os exames complementares deste caso, assinale a alternativa correta.

- (A) O uso de tela sintética não pode ser utilizado nesse caso pelo antecedente de histerectomia da paciente.
- (B) Independente da técnica cirúrgica utilizada para correção da IUE, a cistoscopia pré-operatória é mandatória.
- (C) O tratamento cirúrgico de incontinência urinária de esforço (IUE) é realizado através de *sling* com utilização de tela de polipropileno em uretra média.
- (D) Como a paciente consegue desencadear micção com pressão baixa no exame urodinâmico, não há risco de retenção urinária no pós-operatório.

109

Paciente de 56 anos com insuficiência renal crônica terminal está em sala de operação para realização de transplante renal doador falecido. Tempo de isquemia fria de 20 horas. Descrição inicial do Rim doado: "rim esquerdo com vasos e ureter únicos". Após análise do rim doado em banco, identifica-se uma artéria renal principal e outra artéria polar inferior sem patch de aorta, veia renal única e duplicidade ureteral. Qual a conduta recomendada neste momento?

- (A) Rim deve ser descartado devido às alterações anatômicas impeditivas para transplante renal identificadas no preparo em banco.
- (B) Como o tempo de isquemia foi prolongado, não é recomendado estendê-lo e realizar a cirurgia em banco para reconstrução arterial.
- (C) Na ausência de patch de aorta, realiza-se o transplante renal na artéria renal principal e ligadura da artéria polar inferior e reimplante separado de cada ureter.
- (D) Realiza-se em banco reconstrução da artéria polar inferior com anastomose na artéria renal principal de forma término lateral e do ureter de forma látero-lateral em "cano de espingarda".

110

Homem de 18 anos com antecedente de meningomielocoele, manejava trato urinário de forma conservadora, com micções programadas usando 1 forro para perdas durante o dia. Contudo, na sua avaliação de rotina, realiza ultrassom que mostra uretero-hidronefrose bilateral, bexiga espessada e resíduo pós-miccional de 240 mL. Paciente vem apresentando infecções urinárias de repetição. Qual o exame e a opção terapêutica recomendada para o paciente?

- (A) Uro-tomografia e sondagem vesical de demora.
- (B) Uretrocistografia retrógrada e miccional e nefrostomia bilateral.
- (C) Estudo urodinâmico e vesicostomia definitiva.
- (D) Estudo urodinâmico e cateterismo limpo intermitente.

111

Mulher de 46 anos com infecções urinárias de repetição foi submetida a nefrolitotripsia percutânea a direita para tratamento de cálculo coraliforme completo. Tomografia de controle no 30º dia pós-operatório evidenciou 2 cálculos, um de 2 mm no cálice médio e outro de 3 mm cálice inferior. Paciente está assintomática e a urocultura controle é negativa. Assinale a alternativa que apresenta a conduta recomendada.

- (A) Seguimento e avaliação metabólica.
- (B) Seguimento e antibioticoterapia profilática.
- (C) Uretero-renolitotripsia flexível.
- (D) Nefrolitotripsia percutânea revisional.

112

Homem de 70 anos, antecedente de HAS em uso de atenolol e enalapril, ex-tabagista 40 anos-maço, apresenta-se com quadro de emagrecimento e dor abdominal há 6 meses. Ao exame físico: descorado, sem massas abdominais palpáveis. Em exames laboratoriais apresentando anemia com Hb: 11,0 g/dL; Cr: 1,8 mg/dL, DHL: 640 U/L. Realizou exame de tomografia de abdome e pelve com contraste para investigação. Laudo do exame identificando uma extensa massa renal direita com presença de trombo em veia renal direita se estendendo para veia cava inferior, ascendendo até altura do diafragma, e trombo hemático em cava inferior infrarrenal se estendendo até veias ilíacas. Assinale a alternativa que apresenta a melhor conduta.

- (A) Biópsia renal para identificar subtipo histológico e definir tratamento com sunitinib ou pazopanib.
- (B) Trata-se de uma doença localmente avançada para tratamento cirúrgico *upfront* seguido de tratamento adjuvante.
- (C) Trata-se de uma doença metastática e tratamento sistêmico com quimioterapia seria melhor opção.
- (D) Doença extensa em paciente idoso e hipertenso, anticoagulação e cuidados paliativos seriam melhor opção.

113

Homem de 65 anos, ex-tabagista e ex-etilista, apresentando hematúria macroscópica indolor há 2 meses. Em investigação com exame de ultrassonografia de rins e vias urinárias, foi identificada lesão vegetante em bexiga de 3 cm em parede lateral esquerda com fluxo presente ao Doppler. Foi submetido à ressecção transuretral de bexiga (RTU) com retirada completa da lesão sem intercorrências. Anatomopatológico indicou que se trata de um tumor urotelial de alto grau com invasão de lamina própria T1G3 e detrusor representado e livre de neoplasia. Assinale qual a melhor conduta inicial recomendada.

- (A) Tumor de bexiga superficial de alto risco e nova RTU bexiga necessária entre 30 a 40 dias após primeiro procedimento.
- (B) Tumor de bexiga invasivo de alto grau e cistectomia com neobexiga ileal seria melhor opção.
- (C) Tumor de bexiga superficial de alto grau com indicação de BCG adjuvante.
- (D) Tumor de bexiga localmente avançado com indicação de quimioterapia com cisplatina associada à radioterapia.

114

Homem de 65 anos, obeso (IMC: 33 kg/m²) sem outras comorbidades, apresentando queixa de nictúria 2x, jato fraco e hesitação. Ao exame físico, realizado toque retal digital da próstata com estimativa de volume de 60 g sem nódulos evidentes. Em investigação laboratorial PSA 8,0 ng/mL. Complementada investigação com exame de ressonância multiparamétrica da próstata. Achado de próstata volumosa (75 g) e nódulo de 0,8 cm em base direita com restrição a difusão do contraste próximo a capsula prostática direita sem infiltração evidente. Solicitada Biópsia da Próstata com fusão de imagens guiada por ultrassom transretal sendo retirados 12 fragmentos aleatórios e 2 fragmentos do nódulo suspeito. anatomopatológico indicou adenocarcinoma Gleason 7 (3 + 4) ISUP 2 em 4 fragmentos com até 50% do fragmento acometido (2 fragmentos do nódulo suspeito e 2 fragmentos médio basal e ápice a direita). Cintilografia óssea sem evidência de lesões secundárias. Assinale qual a avaliação diagnóstica e conduta recomendada.

- (A) Câncer de próstata de alto risco pela obesidade. Radioterapia associada à hormonioterapia seriam melhor opção.
- (B) Câncer de próstata de alto risco implica prostatectomia radical com linfadenectomia estendida pélvica.
- (C) Câncer de próstata de risco intermediário. Tratamento cirúrgico ou radioterapia devem ser discutidas com paciente avaliando riscos e benefícios.
- (D) Câncer de próstata de risco intermediário. Pode-se considerar vigilância ativa com PSA e toque retal a cada 6 meses. Nova biópsia de próstata em 1 ano.

115

Homem de 62 anos, procura urologista por presença de lesão em haste peniana de crescimento lento há 6 meses. Ao exame físico, ausência de linfonodos inguinais palpáveis e presença de lesão endurecida em prepúcio de 2 cm a direita. Realizada biópsia da lesão e diagnóstico patológico de carcinoma espinocelular moderadamente diferenciado. Indicado penectomia parcial e o estadiamento patológico final foi carcinoma espinocelular moderadamente diferenciado acometendo corpo cavernoso tendo margens negativas. Qual a conduta recomendada nesse momento?

- (A) Linfadenectomia inguinal bilateral pelo risco de linfonodos positivos.
- (B) Linfadenectomia inguinal bilateral e linfadenectomia pélvica pelo risco de linfonodos positivos.
- (C) Linfadenectomia inguinal à direita pelo risco de linfonodos positivos.
- (D) Tendo margens negativas e linfonodos inguinais não palpáveis, apenas seguimento com exame físico e de imagem.

116

Homem de 28 anos, queixa-se de aumento de volume testicular direito há 1 mês, sem outros sintomas. Ao exame físico, testículo direito endurecido e volumoso medindo 15 cm de tamanho sendo indolor à palpação. Realizado ultrassom Doppler dos testículos presença de lesão sólida e heterogênea em testículo direito de 12 cm e testículo esquerdo com microcalcificações sem lesões sólidas. Exames laboratoriais mostram alfafetoproteína de 20,0 ng/mL, BHCG 300 mIU/mL e DHL 200 U/L. Qual a conduta recomendada nesse momento?

- (A) Orquiectomia parcial direita - biópsia testicular esquerda e estadiamento com PET SCAN.
- (B) Orquiectomia radical direita por via inguinal e estadiamento com tomografia de tórax abdome e pelve.
- (C) Orquiectomia radical direita por via escrotal e estadiamento com tomografia tórax abdome e pelve.
- (D) Orquiectomia radical bilateral e estadiamento com PET SCAN.

117

Mulher de 70 anos, diabética, refere 5 episódios de infecção urinária nos últimos 6 meses. Refere que as infecções são afebris; refere disúria intensa, polaciúria e nictúria de até 4x. Fora das crises é totalmente assintomática. Menopausada há 34 anos. 2G2P- normais. Nega outras cirurgias prévias. Nega etilismo e tabagismo. Faz uso de metformina 500 mg 2x/dia.

• Exames atuais:

Urina tipo I: 4.000 leucócitos/mL; 6.000 hemácias/mL; urocultura: negativa
Glicemia em jejum: 120 mg/dL
Hb glicada: 6.0%
Ureia: 40 mg/dL

Creatinina: 1,11 mg/dL

Ultrassonografia de abdome: rins e bexiga normais. Resíduo após a micção 30 mL. Demais estruturas avaliadas sem alterações significativas.

Assinale a alternativa correta, referente à conduta recomendada neste caso.

- (A) Administrar nitrofurantoína 100 mg/dia por 6 meses e creme de estrógeno tópico na vulva 1 a 2x /semana.
- (B) Administrar nitrofurantoina 100 mg 2x ao dia por 6 meses e estradiol 1 mg/dia por via oral.
- (C) Apenas creme de estrógeno tópico na vulva 1 a 2x/semana tem eficácia comprovada nestes casos.
- (D) Administrar cefalexina 500 mg 4x/dia por 3 meses e creme de estrógeno 1-2x/semana na vulva.

118

Mulher procura pronto atendimento com quadro de dor lombar a direita de início súbito há uma hora, acompanhada de náuseas com irradiação para fossa ilíaca e região genital ipsilateral. Refere gestação de 17 semanas, sem intercorrências até o momento. Qual a prescrição recomendada para esta paciente, neste momento? (SF: solução fisiológica)

- (A) Hidratação com SF 500 mL + sulfato de morfina 3 mg via IV + hioscina 10 mg via IV.
- (B) Hidratação com SF 500 mL + cetoprofeno 100 mg via IV + tamsulosina 0,4 mg via oral.
- (C) Hidratação com SF 500 mL + dipirona 500 mg via IV + hioscina 10 mg via IV + tamsulosina 0,4 mg via oral.
- (D) Hidratação com SF 1.000 mL + dipirona 1g via IV + hioscina 10 mg via IV + cetoprofeno 100 mg via IV.

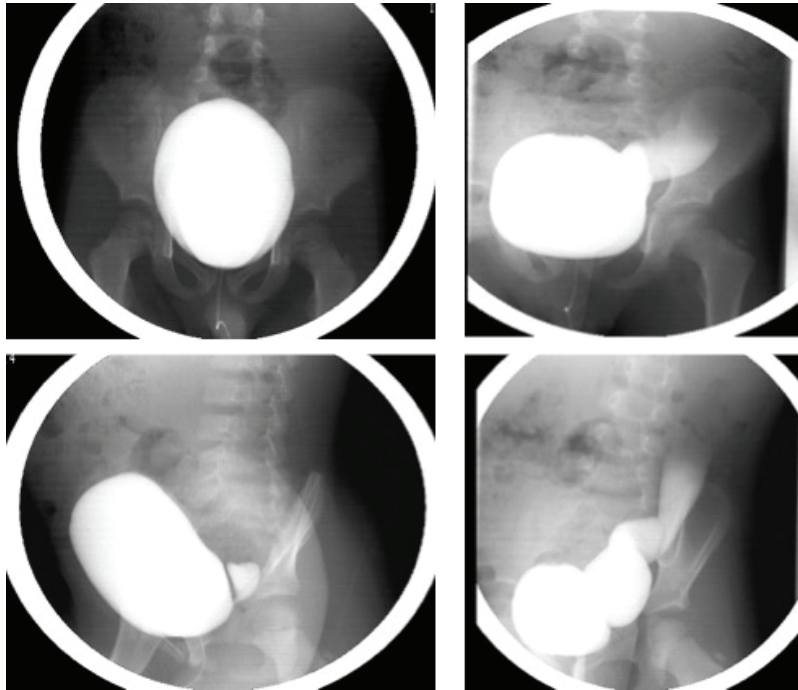
119

Menina de 6 anos apresenta perdas urinárias diurnas e noturnas. Mãe conta que permanece longos períodos sem urinar (intervalo seco), faz posturas de contenção e sai correndo com vontade imperiosa de micção. Tem obstipação com fezes endurecidas, ficando até 3 dias sem evacuar. Apresentou corrimento vaginal. Qual a melhor associação de diagnóstico x conduta?

- (A) Enurese monossintomática. Associar alarme e desmopressina (DDAVP).
- (B) Enurese não monossintomática. Uroterapia e tratamento de obstipação.
- (C) Dissinergia vesíco esfinteriana. Fisioterapia por *biofeedback*.
- (D) Incoordenação vesical. Associação medicamentosa de alfa bloqueador e polietilenoglicol (PEG).

120

Homem 2 anos, não circuncidado, apresentava infecções urinárias febris de repetição desde 1 ano de idade. Ultrassonografia com laudo de rim direito normal e ureterohidronefrose esquerda com pelve de 2,0 cm AP e ureter distal com 1,5 cm. DMSA mostra rim direito com função relativa de 65% e rim esquerdo com 35% com presença de cicatrizes renais. Realizada uretrocistografia conforme imagens mostradas a seguir:



Assinale a alternativa que apresenta o diagnóstico correto.

- (A) Refluxo vésico-uretral primário grau 5.
- (B) Refluxo vésico-ureteral secundário de alto grau.
- (C) Refluxo vésico-uretral associado a estenose de junção uretero-piéllica.
- (D) Megaureter congênito obstrutivo e refluxivo.

RASCUNO

