

RESIDÊNCIA MÉDICA
Áreas Básicas e de Acesso Direto



PROCESSO SELETIVO – EDITAL COREME/FM/Nº 03/2025

Instruções

1. **Só abra este caderno quando o fiscal autorizar.**
2. Verifique se o seu nome está correto na capa deste caderno e se a folha de respostas pertence ao **grupo AD3**. Informe ao fiscal de sala eventuais divergências.
3. Durante a prova, são **vedadas** a comunicação entre candidatos e a utilização de qualquer material de consulta e de aparelhos de telecomunicação.
4. Duração da prova: **6 horas**. Cabe ao candidato controlar o tempo com base nas informações fornecidas pelo fiscal. O(A) candidato(a) poderá retirar-se da sala definitivamente apenas a partir das 16 h. Não haverá tempo adicional para preenchimento da folha de respostas.
5. O(A) candidato(a) deverá seguir as orientações estabelecidas pela FUVest a respeito dos procedimentos adotados para a aplicação deste processo seletivo.
6. Lembre-se de que a FUVest se reserva ao direito de efetuar procedimentos adicionais de identificação e controle do processo, visando a garantir a plena integridade do exame. Assim, durante a realização da prova, será coletada por um fiscal uma **foto** do(a) candidato(a) para fins de reconhecimento facial, para uso exclusivo da USP e da FUVest. A imagem não será divulgada nem utilizada para quaisquer outras finalidades, nos termos da lei.
7. Após a autorização do fiscal da sala, verifique se o caderno está completo. Ele deve conter **120** questões objetivas, com 4 alternativas cada. Informe ao fiscal de sala eventuais divergências.
8. Preencha a folha de respostas com cuidado, utilizando caneta esferográfica de **tinta azul ou preta**. Essa folha **não será substituída** em caso de rasura.
9. Ao final da prova, é **obrigatória** a devolução da folha de respostas acompanhada deste caderno de questões.

Declaração

Declaro que li e estou ciente das informações que constam na capa desta prova, na folha de respostas, bem como dos avisos que foram transmitidos pelo fiscal de sala.

ASSINATURA

O(a) candidato(a) que não assinar a capa da prova será considerado(a) ausente da prova.

TABELA DE ABREVIações E VALORES DE REFERência

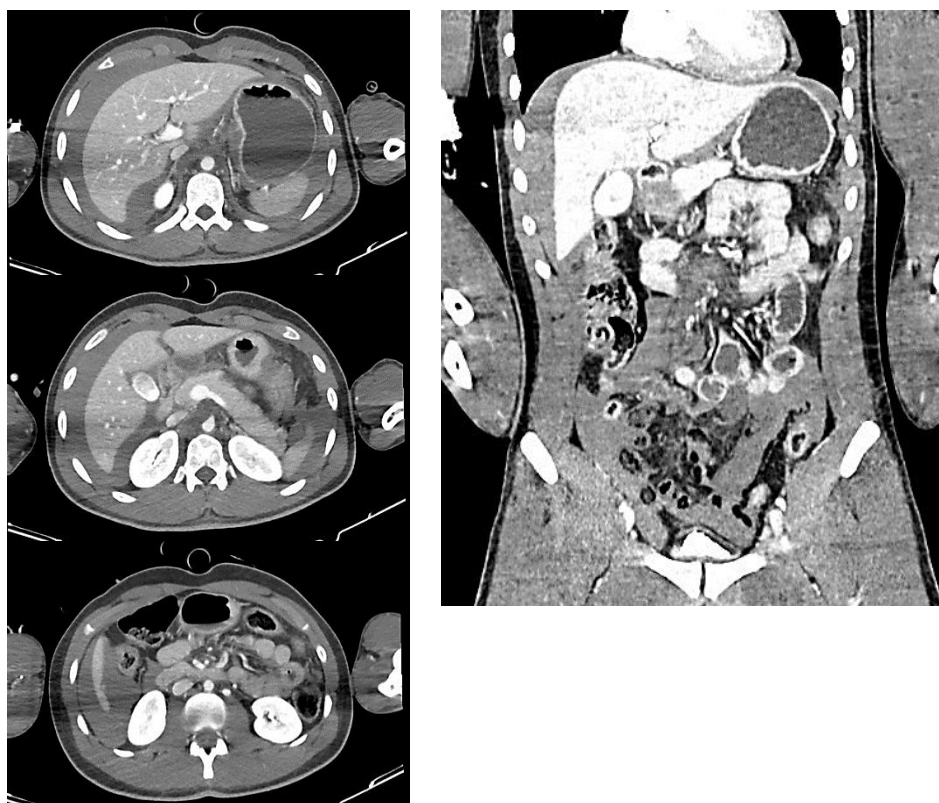LISTA DE ABREVIações	VALORES DE REFERência (ADULTOS)
AA – Ar ambiente AU – Altura Uterina AAS – Ácido Acetilsalicílico BCF – Batimentos Cardíacos Fetais BEG – Bom Estado Geral bpm – Batimentos por Minuto Ca ²⁺ – Cálcio Cl ⁻ – Cloro Cr – Creatinina DUM – Data da Última Menstruação ECG – Eletrocardiograma FA – Fosfatase Alcalina FC – Frequência Cardíaca FR – Frequência Respiratória FSH – Hormônio Foliculo Estimulante GGT – Gamaglutamiltransferase HAS – Hipertensão Arterial Sistêmica HCO ₃ ⁻ – Bicarbonato Hb – Hemoglobina Ht – Hematócrito IAM – Infarto Agudo do Miocárdio IC _{95%} – Intervalo de Confiança de 95% IMC – Índice de Massa Corpórea irpm – Incursões Respiratórias por Minuto IST – Infecção Sexualmente Transmissível K ⁺ – Potássio LH – Hormônio Luteinizante mEq – Miliequivalente Mg ²⁺ – Magnésio mmHg – Milímetros de Mercúrio MMII – Membros Inferiores MMSS – Membros Superiores MV – Murmúrios Vesiculares Na ⁺ – Sódio PA – Pressão Arterial pCO ₂ – Pressão Parcial de Gás Carbônico PEEP – Pressão Expiratória Final Positiva PEP – Profilaxia Pós-Exposição PrEP – Profilaxia Pré-Exposição pO ₂ – Pressão Parcial de Oxigênio POCUS – Ultrassom <i>point-of-care</i> PS – Pronto-Socorro PSA – Antígeno Prostático Específico REG – Regular Estado Geral RN – Recém-nascido SpO ₂ – Saturação Percutânea de Oxigênio TGO/AST – Transaminase Oxalacética/Aspartato Amino transferase TGP/ALT – Transaminase Piruvática/Alanina Amino transferase TSH – Hormônio Tireo-Estimulante UI – Unidades Internacionais Ur – Ureia UBS – Unidade Básica de Saúde USG – Ultrassonografia UTI – Unidade de Terapia Intensiva	Sangue (bioquímica e hormônios): Albumina = 3,5 a 5,2 g/dL Bilirrubina total = 0,2 a 1,1 mg/dL Bilirrubina direta = 0,0 a 0,3 mg/dL Bilirrubina indireta = 0,2 a 1,1 mg/dL Cálcio iônico = 1,1 a 1,4 mmol/L Creatinina = 0,7 a 1,3 mg/dL Relação albuminúria/creatinina urinária = até 30 mg/g de creatinina Desidrogenase láctica = menor que 225 UI/L Ferritina: homens = 26 a 446 µg/mL mulheres = 15 a 149 µg/mL Ferro sérico: homens = 65 a 175 µg/dL mulheres = 50 a 170 µg/dL Fósforo = 2,5 a 4,5 mg/dL Globulina = 1,7 a 3,5 g/dL LDL = desejável de 100 a 129 mg/dL HDL = desejável maior que 40 mg/dL Triglicérides = desejável de 100 a 129 mg/dL Glicemia em jejum = 75 a 99 mg/dL Magnésio = 1,6 a 2,6 mg/dL Potássio = 3,5 a 5,1 mEq/L Proteína total = 6,5 a 8,1 g/dL PSA = menor que 4 ng/mL Sódio = 136 a 145 mEq/L TSH (de 20 a 60 anos) = 0,45 a 4,5 mUI/mL T4 Livre = 0,9 a 1,8 ng/dL PTH = 10 a 65 pg/mL Testosterona livre: homens = 131 a 640 pmol/L mulheres = 2,4 a 37,0 pmol/L Estradiol: fase folicular = 1,2 a 23,3 ng/dL pico ovulatório = 4,1 a 39,8 ng/dL fase lútea = 2,2 a 34,1 ng/dL menopausa = até 5,5 ng/dL LH: fase folicular = até 12 UI/L pico ovulatório = 15 a 100 UI/L fase lútea = até 15 UI/L menopausa = acima de 15 UI/L FSH: fase folicular = até 12 UI/L pico ovulatório = 12 a 25 UI/L fase lútea = até 12 UI/L menopausa = acima de 30 UI/L Prolactina = até 29 µg/L (não gestante) Proteína C Reativa (PCR) = 0,3 a 1,0 mg/dL Amilase = 28 a 100 UI/L Lipase = inferior a 60 UI/L Ureia = 10 a 50 mg/dL GGT: homens: 12 a 73 UI/L mulheres = 8 a 41 UI/L Fosfatase alcalina: homens = 40 a 129 UI/L mulheres = 35 a 104 UI/L Antígeno Carcinoembrionário (CEA) = até 5 ng/mL (não fumantes) até 10 ng/mL (fumantes) Índice Líquido Amniótico (ILA) = 8 a 18 cm Vitamina D = > 20 ng/mL Sangue (hemograma e coagulograma): Hemoglobina = 11,7 a 14,9 g/dL Hemoglobina glicada = 4,3 a 6,1% Conc. hemoglobina corpuscular média (CHCM) = 32 a 36 g/dL Hemoglobina corpuscular média (HCM) = 27 a 32 pg Volume corpuscular médio (VCM) = 80 a 100 fL Amplitude de distribuição dos glóbulos vermelhos (RDW) = 11 a 14% Leucócitos = 3.400 a 8.300/mm ³ Neutrófilos = 1.500 a 5.000/mm ³ Eosinófilos = 20 a 420/mm ³ Basófilos = 10 a 80/mm ³ Linfócitos = 1.000 a 3.000/mm ³ Monócitos = 220 a 730/mm ³ Segmentados = 1.500 a 5.000/mm ³ Bastonetes = até 829/mm ³ Plaquetas = 150.000 a 340.000/mm ³ Tempo de Protrombina (TP) = INR entre 1,0 e 1,4; Atividade 70 a 100% Tempo de Tromboplastina Parcial Ativada (TTPA) R = até 1,2 Tempo de Trombina (TT) = 14 a 19 segundos
VALORES DE REFERência PARA GASOMETRIA ARTERIAL pH = 7,35 a 7,45 pO ₂ = 80 a 100 mmHg pCO ₂ = 35 a 45 mmHg Base Excess (BE) = -2 a 2 HCO ₃ ⁻ = 22 a 28 mEq/L SpO ₂ > 95%	
VALORES DE REFERência DE Hb PARA CRIANÇAS Recém-Nascido = 15 a 19 g/dL 2 a 6 meses = 9,5 a 13,5 g/dL 6 meses a 2 anos = 11 a 14 g/dL 2 a 6 anos = 12 a 14 g/dL 6 a 12 anos = 12 a 15 g/dL	

01

Homem, 23 anos de idade, foi vítima de queda da motocicleta há 1 hora. No atendimento pré-hospitalar estava inconsciente, com PA de 110×80 mmHg e FC de 90 bpm. Foi realizada intubação orotraqueal e encaminhamento para centro de trauma. Na admissão, encontrava-se:

- A: SpO₂ de 97%;
- B: Expansibilidade preservada e ausculta sem alterações;
- C: PA de 120×80 mmHg; FC de 94bpm; FAST positivo no espaço hepatorenal e esplenorenal;
- D: Escala de Coma de Glasgow: 3T (sedado);
- E: Deformidade na perna direita, sem sangramento. Realizada sondagem vesical com diurese clara.

Após o atendimento inicial, foi realizada tomografia de corpo inteiro. Na imagem a seguir, é possível observar a região do abdome com os achados relevantes.



Diante da condição clínica do paciente e dos achados no exame de imagem, assinale a alternativa com a provável lesão e a melhor conduta.

- (A) Mesentério e laparotomia.
- (B) Mesentério e tratamento não operatório.
- (C) Fígado e laparotomia.
- (D) Fígado e tratamento não operatório.

02

Mulher, 49 anos de idade, está no primeiro pós-operatório de cirurgia de *bypass* gástrico para obesidade por videolaparoscopia. Ao exame físico, encontra-se descorada, com FC de 130 bpm, PA de 100×80 mmHg e FR de 23 irpm, SpO₂ de 94%; abdome flácido e indolor à palpação, exceto nos locais das punções. Assinale a alternativa que apresenta a principal hipótese diagnóstica.

- (A) Hérnia interna.
- (B) Atelectasia pulmonar.
- (C) Deiscência da anastomose.
- (D) Sangramento da anastomose.

03

Lactente, 1 ano de idade, foi submetido à esofagocoloplastia devido a atresia de esôfago. Após 24 horas de cirurgia, apresenta-se gemente, com má perfusão periférica, oligúria e débito vinhoso fétido pela gastrostomia. Ao exame físico, apresenta FC de 190 bpm e PA de 70×40 mmHg. Saturação de oxigênio não aferível. Murmúrios vesiculares reduzidos em bases. Assinale a alternativa que apresenta a complicação mais provável.

- (A) Deiscência da anastomose.
- (B) Pneumotórax hipertensivo.
- (C) Perfuração de cólon.
- (D) Necrose de cólon.

04

Homem, 73 anos de idade, refere alteração do hábito intestinal há 4 meses, com constipação e necessidade progressiva de laxativos. Realizou colonoscopia que evidenciou lesão ulcerada no sigmoide intransponível ao aparelho. Procura o serviço de emergência devido a dor abdominal em cólica, distensão e parada de evacuação há 5 dias. Ao exame físico, encontra-se em regular estado geral, desidratado, abdome pouco distendido, fígado palpável até 4 cm abaixo do rebordo costal direito, doloroso à palpação profunda, sem irritação peritoneal.

• Exames laboratoriais:

Hb: 10,8 g/dL

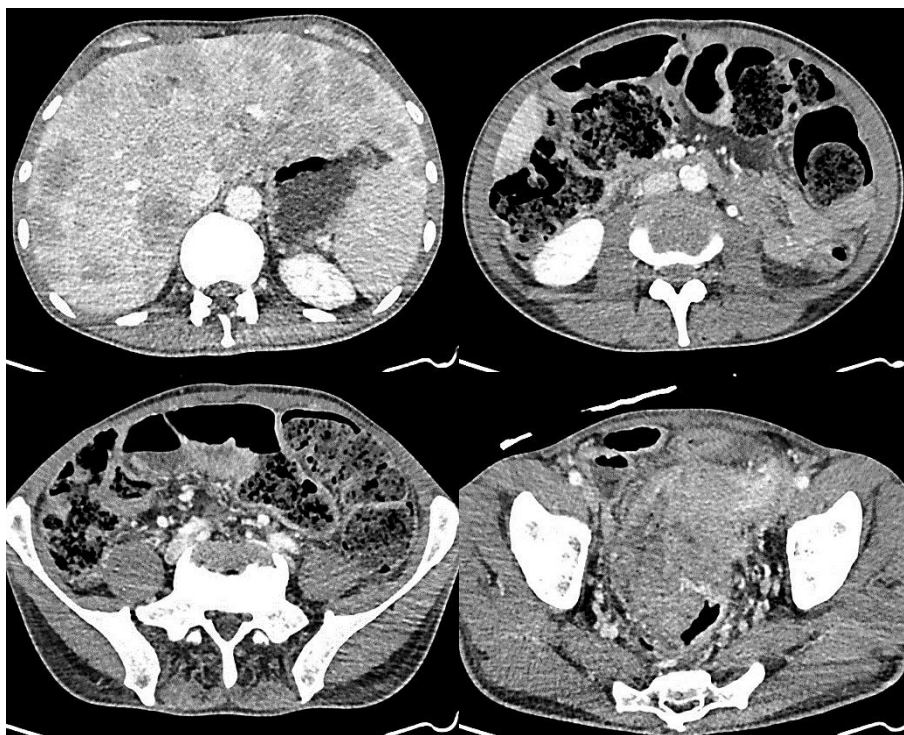
Ht: 30%

Ur: 43 mg/dL

Cr: 1,4 mg/dL

Albumina: 3,3 mg/dL

Foi realizada a tomografia, com o resultado apresentado na imagem a seguir:



Diante da condição clínica do paciente e dos achados no exame de imagem, assinale a alternativa que apresenta a melhor conduta neste momento.

- (A) Retossigmoidectomia com linfadenectomia com anastomose.
- (B) Retossigmoidectomia com linfadenectomia sem anastomose.
- (C) Laparotomia exploradora com colostomia em alça.
- (D) Laparotomia exploradora com ileostomia em alça.

05

Mulher, 67 anos de idade, notou lesão pigmentada na face anterior da perna esquerda. Foi realizada biópsia excisional que revelou tratar-se de melanoma com Breslow de 4,5 mm e ulceração. Qual é o próximo passo na condução do caso?

- (A) Ampliação de margens de 1 cm e pesquisa de linfonodo sentinela.
- (B) Ampliação de margens de 2 cm e pesquisa de linfonodo sentinela.
- (C) Ultrassom de região inguinal e ressonância de abdome total.
- (D) Tomografia de tórax, abdome superior e pelve com contraste.

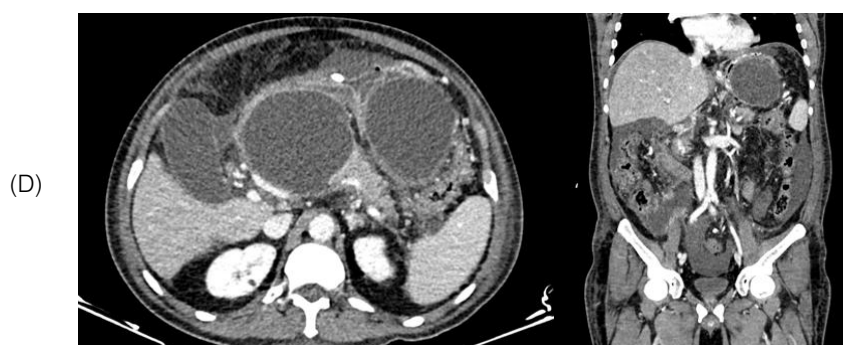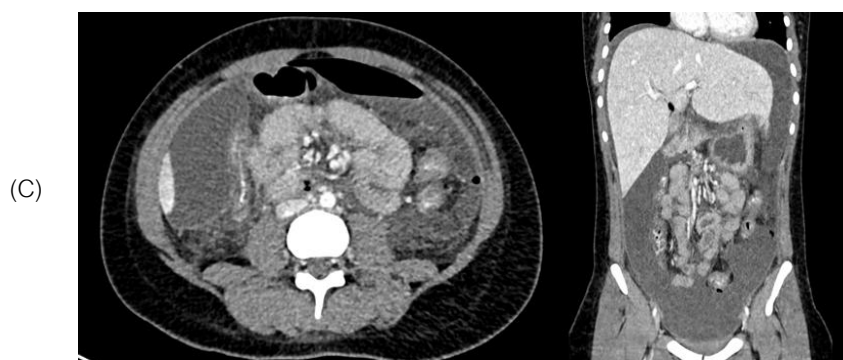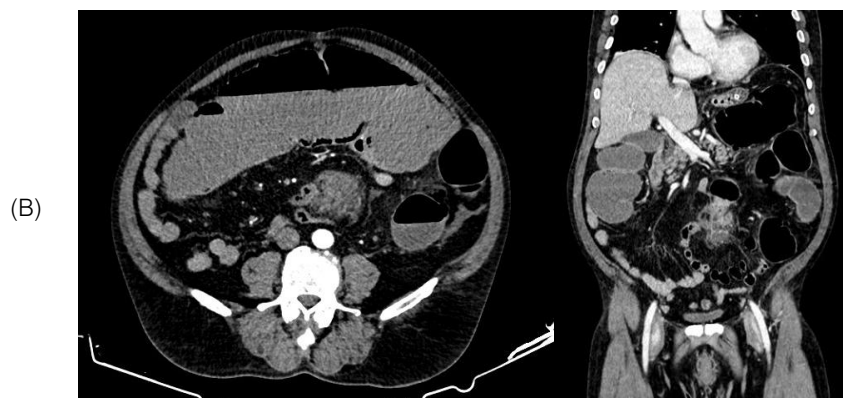
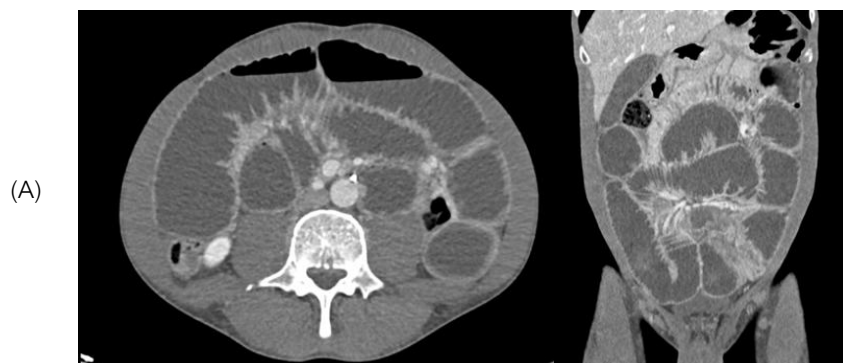06

Homem, 27 anos de idade, refere dor testicular à direita há cerca de 15 dias, acompanhada de aumento de volume do testículo e disúria leve. Nega trauma. Sem febre ou corrimento uretral. Não tem parceira sexual fixa e usa preservativo ocasionalmente. Foi realizado ultrassom Doppler de escroto que evidenciou testículo direito aumentado, hipoecoico e heterogêneo com aumento difuso da vascularização. Assinale a alternativa que apresenta a melhor conduta.

- (A) Ciprofloxacino e azitromicina por 5 dias.
- (B) Ceftriaxona dose única e doxiciclina por 10 dias.
- (C) PET-CT com FDG18, β HCG e alfa feto proteína.
- (D) Tomografia de tórax e abdome, β HCG e alfa feto proteína.

07

Mulher, 64 anos de idade, procura o serviço de emergência com distensão e dor abdominal em cólica há 24 horas, acompanhada de vômitos em grande quantidade. Nega alteração do hábito intestinal antes do quadro agudo. Tem antecedente de retossigmoidectomia por diverticulite aguda complicada com peritonite. Ao exame físico, encontra-se em bom estado geral, ausculta torácica sem alterações, abdome com ruídos hidroaéreos aumentados, distendido, doloroso à palpação profunda e sem sinais de irritação peritoneal. Assinale a alternativa que apresenta a tomografia esperada para esta paciente.



08

Durante um *checklist* pré-operatório de retossigmoidectomia para o tratamento de adenocarcinoma de cólon esquerdo, em um paciente de 64 anos de idade com diabetes controlado, o anestesista pergunta ao cirurgião qual é o antibiótico preconizado neste momento. Qual é a melhor opção?

- (A) Cefoxitina.
- (B) Cefuroxima.
- (C) Cefazolina.
- (D) Ceftriaxona.

09

Homem, 59 anos de idade, foi diagnosticado com adenocarcinoma pancreático com indicação de quimioterapia neoadjuvante. Relata perda de 10% do peso corpóreo. O peso ideal é de 70 kg. Não possui comorbidades. Considerando o suporte nutricional para tolerar o tratamento sistêmico e, posteriormente, a operação de grande porte, assinale a alternativa que apresenta as metas calórica e proteica preconizadas.

- (A) 2.000 calorias; 100 gramas de proteína.
- (B) 2.000 calorias; 200 gramas de proteína.
- (C) 3.000 calorias; 200 gramas de proteína.
- (D) 3.000 calorias; 100 gramas de proteína.

10

Homem, 45 anos de idade, submetido a gastroplastia em Y de Roux para tratamento de obesidade há 2 anos, com perda de 40 kg. Em exame de rotina, foi feito o diagnóstico de colelitíase e coledocolitíase. Assinale a alternativa que apresenta a melhor sequência de tratamento.

- (A) Colectomia e colangiografia transparietohepática.
- (B) Colectomia e exploração cirúrgica do colédoco.
- (C) Colangiografia endoscópica e colectomia laparoscópica.
- (D) Litotripsia extracorpórea e colectomia.

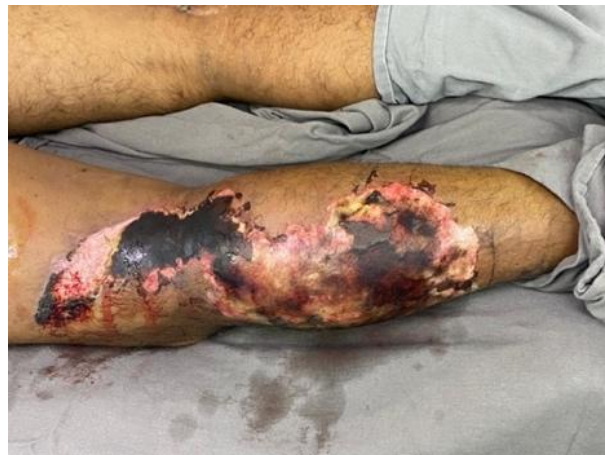11

Homem, 65 anos de idade, procura o serviço de emergência com dor em fossa ilíaca esquerda há 6 dias, associada a constipação, náuseas e hiporexia. Nega febre. Ao exame físico, apresenta-se em bom estado geral, FC de 80 bpm, PA de 130×80 mmHg, com dor à palpação profunda em fossa ilíaca esquerda, sem sinais de irritação peritoneal. Exames laboratoriais apresentaram 15.000/mm³ leucócitos e PCR de 180 mg/L. Foi realizada uma tomografia contrastada de abdome, que evidenciou divertículos em cólon descendente e sigmoide com densificação da gordura mesentérica e presença de abscesso pericólico de 2 cm de diâmetro com focos gasosos de permeio. Assinale a alternativa que apresenta a melhor conduta neste momento.

- (A) Antibioticoterapia.
- (B) Colostomia em alça.
- (C) Retossigmoidectomia.
- (D) Drenagem percutânea.

12

Homem, 28 anos de idade, vítima de atropelamento com trauma do membro inferior esquerdo. Após 7 dias de internação, observa-se lesão no membro acometido, sem solução de continuidade com meio externo. Ao exame físico, a escara cutânea está descolada da profundidade e apresenta grande hematoma subcutâneo, sem perfusão cutânea adequada, conforme imagem a seguir:



Assinale a alternativa que apresenta o provável diagnóstico e a conduta cirúrgica mais adequada.

- (A) Fasceite necrotizante; Punção diagnóstica para colheita de material para cultura, curativo oclusivo simples.
- (B) Fasceite necrotizante; Incisão, drenagem de hematoma, colheita de material para cultura e instalação de curativo por pressão negativa.
- (C) Ferimento descolante oculto; Ressecção da pele desvitalizada, limpeza cirúrgica e realização de curativo por pressão negativa.
- (D) Ferimento descolante oculto; Ressecção e enxertamento da pele descolada, enxertia da pele emagrecida sobre o leito cruento.

13

Mulher, 40 anos de idade, procura o serviço de emergência com dor lombar há 3 dias e aumento da intensidade nas últimas 12h. No momento relata dor 10 em 10 e incapacidade de trabalhar. Relata múltiplos episódios prévios semelhantes em momentos de aumento da carga de trabalho. Tem obesidade (IMC de 41 kg/m²), insônia e tabagismo de 20 anos-maço. Faz uso de benzodiazepínico para dormir. Nega outras comorbidades. Ao exame físico, após analgesia, apresenta dor localizada na região lombar, com irradiação para o membro inferior direito, força motora e sensibilidade dos membros inferiores sem alterações. Qual das características apresentadas pela paciente representa fator de risco para cronificação do episódio de dor lombar?

- (A) Dor intensa gerando incapacidade funcional.
- (B) Índice de massa corpórea maior que 35 kg/m².
- (C) Tabagismo com elevada carga tabágica.
- (D) Insônia com uso de benzodiazepínico.

14

Mulher, 66 anos de idade, apresentou dor abdominal de início súbito e forte intensidade há 4 horas. Tem diabetes melito e tabagismo de 1 maço de cigarro por dia. Ao exame físico, encontra-se em regular estado geral, com FC de 100 bpm e PA de 100×70 mmHg, abdome tenso, doloroso difusamente à palpação, inclusive à percussão.

• Exames laboratoriais:

Hb: 14,9 g/dL

Ht: 41%

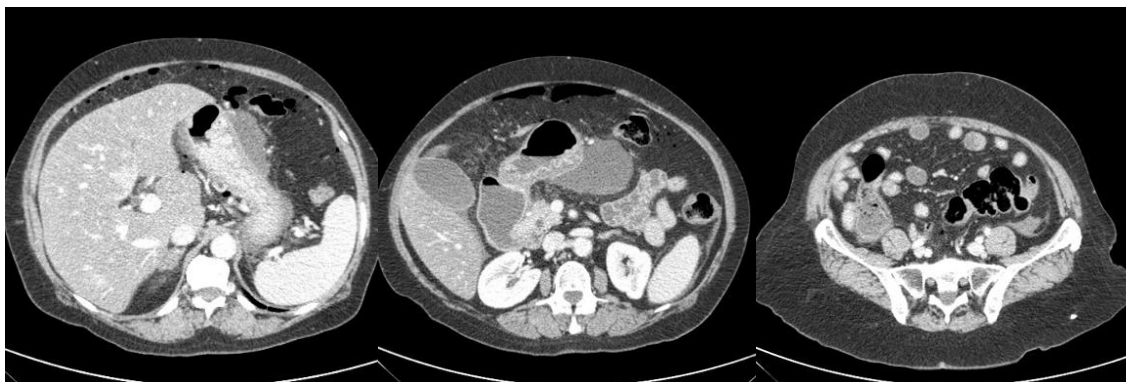Leucócitos: 16.126/mm³

PCR: 12 mg/L

Amilase: 281 U/L

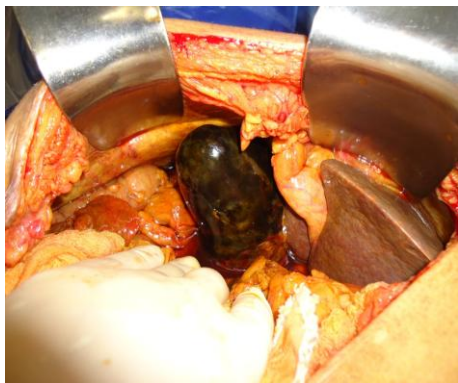Lipase: 100 U/L

Foi realizada a tomografia apresentada nas imagens a seguir:

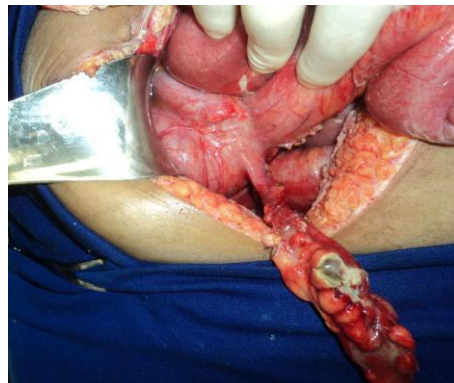

Assinale a alternativa que representa o achado operatório esperado nesta paciente.

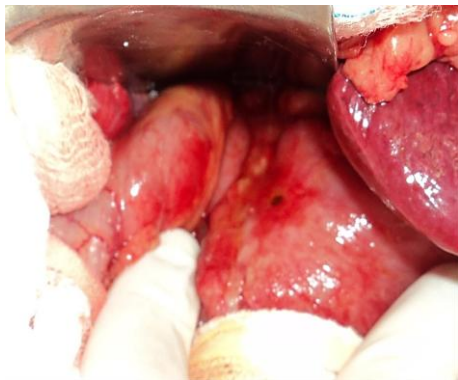
(A)



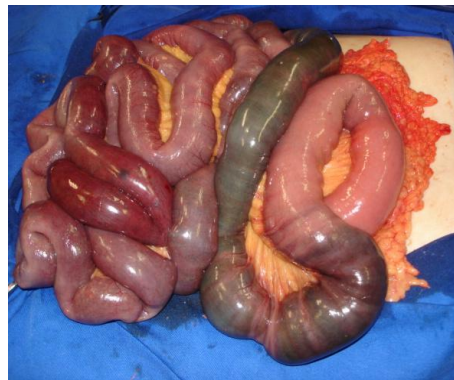(C)



(B)

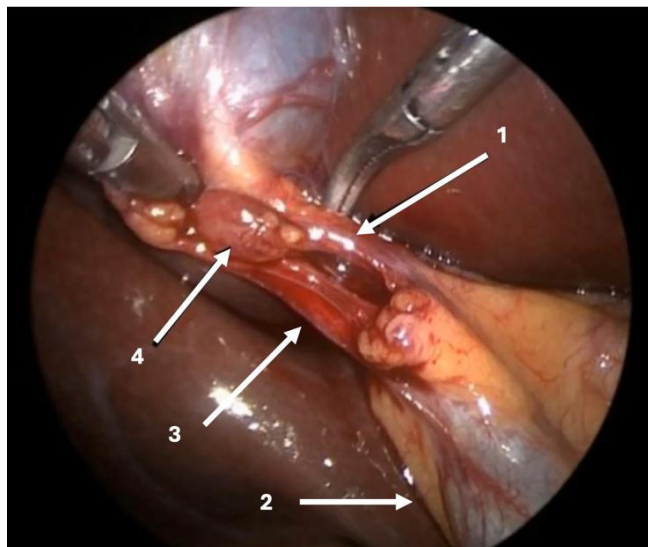


(D)



15

Durante colecistectomia pós pancreatite aguda leve, foi optado pela realização de colangiografia intraoperatória. A imagem do campo operatório pode ser observada a seguir:



Em qual das estruturas, destacadas pelas setas e numeradas de 1 a 4, deve ser introduzido o cateter da colangiografia?

- (A) 1.
- (B) 2.
- (C) 3.
- (D) 4.

16

Mulher, 59 anos de idade, foi submetida a colecistectomia laparoscópica devido a colecistite aguda há 1 dia. Na operação não foi realizada colangiografia intraoperatória e não houve colocação de dreno abdominal. Desde o pós-operatório imediato, apresentou vômitos de repetição sem aceitação da dieta e dor abdominal em tratamento com dipirona e tramadol. Ao exame físico, encontra-se em bom estado geral, eupneica, com FC de 95 bpm, PA de 120×70 mmHg, abdome doloroso à palpação profunda, sem sinais de irritação peritoneal.

- Exames laboratoriais:
- Hb: 12 g/dL
- Leucócitos: 13.412/mm³
- PCR: 90 mg/L
- Bilirrubina total: 1,1 /dL
- FA: 91 U/L
- GGT: 110 U/L
- Amilase: 100 U/L
- Lipase: 98 U/L

Assinale a alternativa que apresenta a melhor conduta nesse momento.

- (A) Suspender tramadol e passar sonda nasogástrica.
- (B) Suspender tramadol e administrar ondansetrona.
- (C) Realizar tomografia de abdome.
- (D) Realizar colangiorressonância.

17

Mulher, 39 anos de idade, refere cólica em epigástrio e hipocôndrio direito com irradiação para dorso há 2 dias, que melhora com o uso de analgésicos e antiespasmódicos. Nega febre. Sem comorbidades. Ao exame físico, apresenta bom estado geral, corada, hidratada, icterica +/++++, afebril; abdome distendido, flácido, doloroso em epigástrio e hipocôndrio direito sem sinais de peritonite.

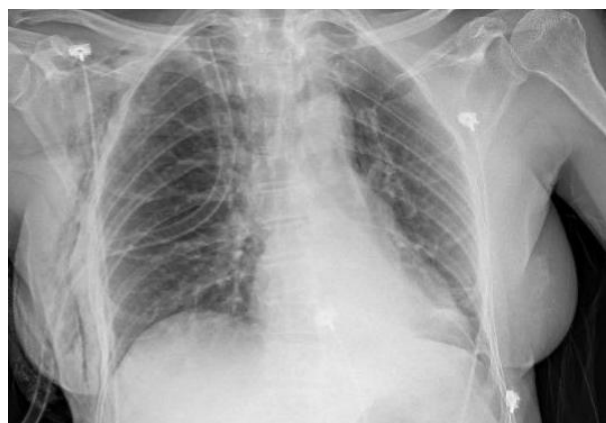- Exames laboratoriais:
- Hb: 11,5 g/dL
- Leucócitos: 9.500/mm³
- TGO/AST: 230 U/L
- TGP/ALT: 310 U/L
- FA: 430 U/L
- GGT: 352 U/L
- Amilase: 110 U/L
- Lipase: 72 U/L
- Bilirrubina total: 4,5 mg/dL
- PCR: 8 mg/L

Com base no caso clínico descrito, assinale a alternativa que apresenta a principal hipótese diagnóstica.

- (A) Cólica biliar.
- (B) Colangite.
- (C) Coledocolitíase.
- (D) Colecistite aguda.

18

Mulher, 25 anos de idade, foi vítima de ferimento por arma branca em 2º espaço intercostal à direita há 5 dias. Na ocasião, foi submetida a drenagem de hemopneumotórax com dreno tubular multiperfurado 28 Fr. Evoluiu bem com débito seroso de 40 mL/dia e sem borbulhar à inspiração profunda. A imagem obtida na radiografia de tórax pode ser observada a seguir:



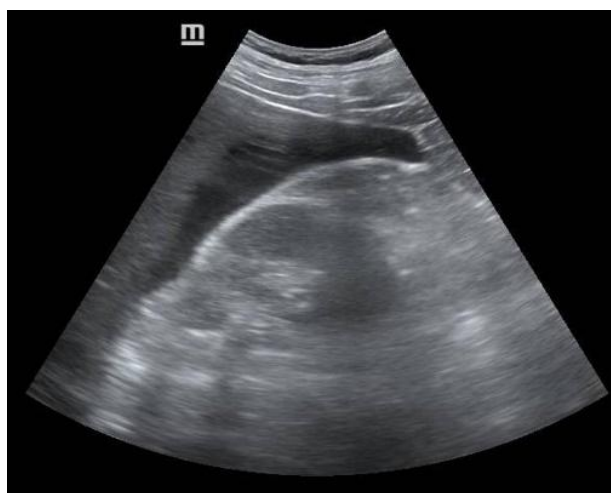
Assinale a alternativa que apresenta a conduta correta neste momento.

- (A) Manter o dreno em aspiração contínua.
- (B) Manter o dreno e fisioterapia respiratória.
- (C) Retirar o dreno com manobra de Valsalva.
- (D) Retirar o dreno durante a inspiração.

19

Mulher, 65 anos de idade, foi vítima de colisão de carro em alta velocidade contra anteparo fixo. Estava no banco traseiro do veículo com cinto de segurança. Na admissão no serviço de emergência encontrava-se:

- A: Intubada em ventilação mecânica;
- B: Murmúrios vesiculares simétricos;
- C: PA de 140×90 mmHg e FC de 120 bpm;
- D: Escala de coma de Glasgow 3T;
- E: Marca do cinto de segurança em parede abdominal. Diurese clara. Realizado o FAST, apresentado na imagem a seguir:



Com base no caso descrito e no achado observado no FAST, assinale a alternativa que apresenta a lesão mais frequentemente associada a esse mecanismo de trauma.

- (A) Lesão intestinal.
- (B) Lesão pancreática.
- (C) Fratura de bacia.
- (D) Rotura da parede abdominal.

20

Mulher, 65 anos de idade, refere empachamento pós-prandial eventual. Nega epigastralgia, pirose, regurgitação, disfagia, dor torácica ou náuseas. Ao exame físico, encontra-se em bom estado geral, com IMC de 32 kg/m²; abdome flácido e indolor. Foi submetida a endoscopia digestiva alta que identificou hérnia hiatal volumosa, com mucosa esofágica sem alterações e pangastrite enantematosa leve. Na sequência, realizou exame de radiografia contrastado do esôfago que confirmou hérnia hiatal tipo III. Foi iniciado tratamento com omeprazol e domperidona, com resolução do sintoma. Assinale a alternativa que apresenta a melhor conduta para esta paciente.

- (A) Manometria e pH-metria esofágica para definição do diagnóstico e tratamento.
- (B) Cirurgia para correção da hérnia de hiato com hiatoplastia e funduplicatura.
- (C) Cirurgia com correção da hérnia de hiato com hiatoplastia e *bypass* gástrico.
- (D) Seguimento ambulatorial sem indicação de cirurgia no momento.

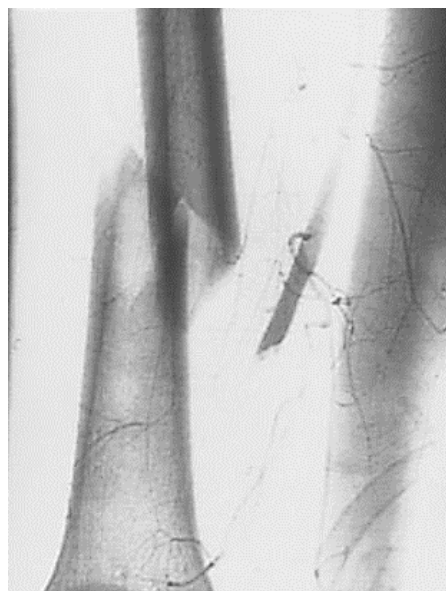21

Homem, 58 anos de idade, é trazido ao pronto-socorro com história de ingestão de soda cáustica. Foi realizada passagem de sonda nasointestinal. No segundo dia de internação, estava sem queixas e solicitou continuidade de recuperação domiciliar, pois sua esposa é enfermeira. O paciente apresenta postura reservada, solícito, fala pouco e diz não se conformar por ter ingerido por engano a soda cáustica que estava em uma garrafa igual à que usam para água. Quando o médico sugere uma consulta psiquiátrica, o paciente pede o favor de não chamar um psiquiatra, temendo o estigma, e acrescenta que tomará mais cuidado. Com base neste caso, assinale a alternativa que apresenta a conduta mais adequada.

- (A) Dar a alta se ele assinar o termo de responsabilidade por alta a pedido, respeitando a autonomia do doente.
- (B) Dar a alta considerando que a esposa é capaz de dar continuidade ao cuidado.
- (C) Não dar a alta e avaliar com familiares a circunstância do evento para dar continuidade ao cuidado.
- (D) Não dar a alta e pedir avaliação psiquiátrica, omitindo a especialidade do médico avaliador.

22

Homem, 28 anos de idade, foi vítima de queda de motocicleta. Na admissão intra-hospitalar, está consciente e estável hemodinamicamente. Ao exame físico, tem deformidade da coxa esquerda, com ausência de pulso distal, diminuição da temperatura e palidez. Relata intensa dor no membro inferior esquerdo. O exame radiológico pode ser observado na imagem a seguir:



Assinale a alternativa que apresenta a melhor sequência de tratamento.

- (A) Revascularização do membro seguida de fixação cirúrgica da fratura.
- (B) Redução da fratura com tala seguida de revascularização do membro.
- (C) Embolectomia com cateter de Fogarty seguida de fixação cirúrgica da fratura.
- (D) Fixação cirúrgica da fratura seguida de revascularização do membro.

23

Mulher, 72 anos de idade, encontra-se no sexto pós-operatório de troca de valva mitral. Desde a operação não evacuou, e há dois dias não elimina gases. Nas últimas 24 horas, evoluiu com distensão e dor abdominal. Tem diabetes melito controlado e antecedente de apendicectomia por incisão de McBurney. Ao exame físico, encontra-se em regular estado geral, descorada, eupneica em ar ambiente; exame torácico com incisão de esternotomia sem sinais de complicação e dreno de mediastino com baixo débito; abdome: distendido, com ruídos diminuídos, timpânico, pouco doloroso à palpação difusa sem sinais de irritação peritoneal.

• Exames laboratoriais:

Hb: 8,9 g/dL

Leucócitos: 10.461/mm³

Cr: 2,5 mg/dL

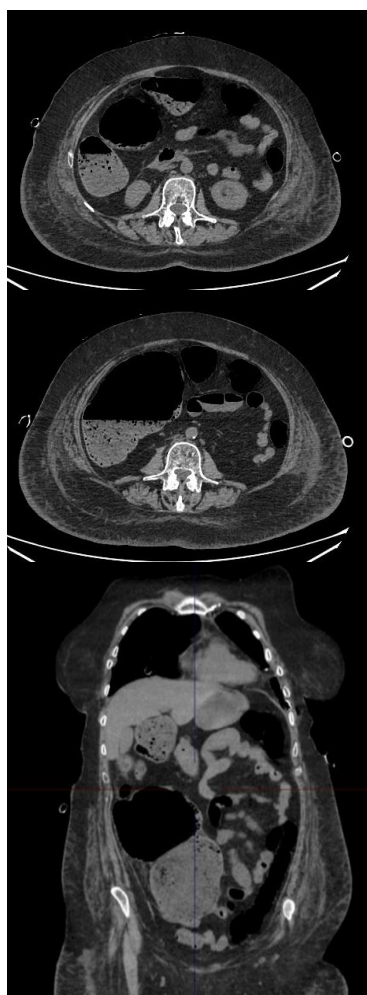Ur: 72 mg/dL

PCR: 79 mg/L (anterior de dois dias atrás de 101 mg/L)

K⁺: 3,1 mEq/L

Na⁺: 134 mEq/L

Foi realizada tomografia, conforme imagens a seguir:

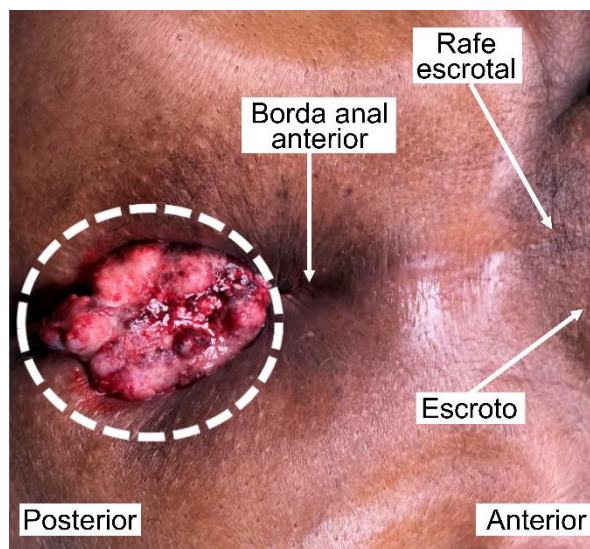


Assinale a alternativa que apresenta o diagnóstico mais provável.

- (A) Gastroparesia.
- (B) Pseudo-obstrução cólica.
- (C) Obstrução por bridas.
- (D) Isquemia mesentérica.

24

Homem, 30 anos de idade, queixa-se de abaulamento anal associado a dor intensa, contínua e sangramento vivo. A sintomatologia piora em todas as suas evacuações e ficou ainda mais intensa há duas semanas. O hábito evacuatório era de uma evacuação ao dia, fezes endurecidas, e passou a ser de uma vez por semana devido a piora da dor. Relata ter uma “hemorroidal/verruca” (sic), na borda anal, que parece ter aumentado com o tempo. Informa relações sexuais com parceiros do mesmo sexo, sem maiores detalhes. Ao exame físico, observou-se a seguinte lesão:



Com base no relato do paciente e no exame físico apresentado, assinale a alternativa que indica o diagnóstico mais provável.

- (A) Adenocarcinoma.
- (B) Carcinoma espinocelular.
- (C) Condiloma acuminado.
- (D) Hemorroida interna grau IV.

25

Mulher, 32 anos de idade, sem doenças prévias, em consulta 4 semanas após nascimento de seu primeiro filho. Marido é “trabalhador, mas não tem muito jeito com o filho”. O parto foi vaginal espontâneo sem complicações. Ela relata que estava bem nos dois dias em que ficou na maternidade. Entretanto, ao voltar para casa, começou a se sentir sobrecarregada, cansada, com dificuldade para dormir e, quando o bebê dorme, ela chora. Sente que não é uma boa mãe, está sem paciência, irritada, e não sente prazer em cuidar do filho. Acredita estar com os hormônios alterados. Amamentar era seu sonho, mas diz ter pouco leite e, diferentemente do seu comportamento habitual, está com aversão à proximidade com o marido, que reclama do distanciamento. Refere estar com secreção vaginal amarelada abundante e preocupada se não estaria com um problema no útero. Qual é a conduta indicada?

- (A) *Passiflora incarnata* e pedir ultrassom pélvico.
- (B) Miconazol tópico e orientar sobre *baby blues*.
- (C) Quetiapina à noite e convocar marido para consulta.
- (D) Sertralina e orientar sobre depressão.

Texto para as questões 26 e 28

Primigesta, 39 anos de idade, é admitida com 40 semanas de gravidez para indução de parto. Apresenta antecedente de hipertensão arterial crônica, controlada atualmente com metildopa 1,5 g por dia e diabetes gestacional em uso de insulina NPH 12 unidades antes do café da manhã, 6 unidades na hora do almoço e 6 unidades às 22 horas (12-6-0-6) e insulina regular 4 unidades no café da manhã, 4 unidades no almoço e 2 no jantar (4-4-2-0). Ao exame inicial, apresenta bom estado geral, corada, normotensa e normocárdica, altura uterina de 38 cm, cefálico, BCF presente de 148 bpm, colo médio, medianizado, com 4 cm.

26

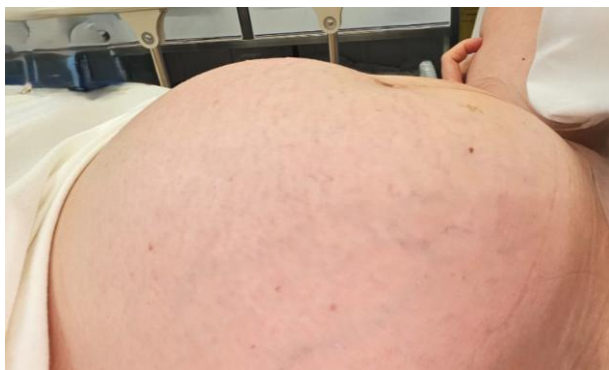Considerando que será ofertada dieta pré-parto, no dia da indução, qual deve ser a prescrição de insulina?

- (A) NPH 4-0-0-0 e regular conforme glicemia.
- (B) NPH 6-3-0-3 e regular 4-2-2-0.
- (C) NPH 12-6-0-6 e SG 5% manutenção.
- (D) Regular conforme glicemia capilar.



27

Após 6 horas de trabalho de parto, a paciente apresentava dilatação total e apresentação cefálica no plano 0 de De Lee, occipito transversa direita e avaliação abdominal conforme a imagem a seguir:



Qual é o diagnóstico e a conduta?

- (A) Distocia funcional – ocitocina.
- (B) Retenção urinária – sondagem de alívio.
- (C) Iminência de rotura – parto cesárea.
- (D) Hipertonia uterina – terbutalina.



28

Mulher, 39 anos de idade, 26 semanas de gestação, refere que notou aumento assimétrico das mamas ao longo do último mês. Ao exame, nota-se nodulação de aproximadamente 2,5 cm em junção de quadrantes inferiores de mama esquerda, profundo, pouco móvel, sem calor local. Neste caso, recomenda-se:

- (A) Punção aspirativa guiada por ultrassonografia.
- (B) Prosseguir investigação com mamografia.
- (C) Iniciar tratamento com clindamicina.
- (D) Reavaliar clinicamente em 2 semanas.

29

Mulher, 28 anos de idade, 2G1A, com 10 semanas de gestação, procura pronto atendimento por vômitos persistentes há 10 dias, com dificuldade para manter líquidos e alimentos. Refere dor abdominal discreta e perda de 5 kg no período. Nega febre e perdas vaginais. Traz cartão de pré-natal com rotina de exames sem alterações. Relata ter iniciado dimenidrinato oral há cerca de 5 dias, prescrito em outro serviço, mas sem melhora significativa dos sintomas. Ao exame físico, apresenta-se em BEG, PA de 100×60 mmHg, FC de 104 bpm, mucosa oral levemente seca. Abdome flácido, levemente doloroso em epigástrio, sem visceromegalias.

- Exames laboratoriais:
TGO/AST: 58 U/L
TGP/ALT: 65 U/L
Bilirrubina total: 0,9 mg/dL
β-hCG: 215.000 mUI/mL
Urina tipo 1: cetonúria ++/4+
TSH: 0,05 mUI/L
T4 livre: 1,1 ng/dL

Assinale a alternativa que apresenta a interpretação e conduta mais adequadas para o caso descrito.

- (A) Cetoacidose diabética; solicitar glicemia, gasometria e eletrólitos e iniciar hidratação endovenosa.
- (B) Hiperêmese gravídica com hipertiroidismo transitório; hidratação venosa e otimização dos antieméticos.
- (C) Hepatite medicamentosa por uso de dimenidrinato; suspender a medicação e iniciar corticoide sistêmico.
- (D) Hipertireoidismo autoimune associado à hepatopatia; iniciar propiltiouracil e monitorar função hepática.



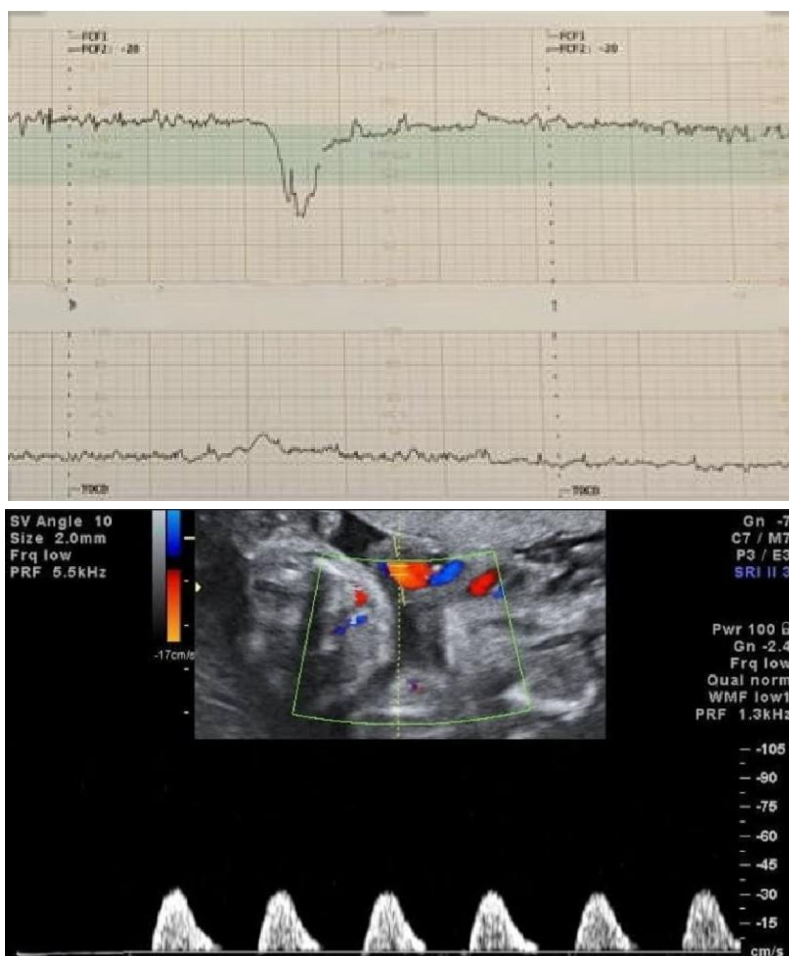30

Mulher, 25 anos de idade, busca atendimento por atraso menstrual e teste de gravidez positivo. Sem doenças, refere ciclos menstruais prévios regulares, com variação entre 27 e 31 dias de intervalo. A data da última menstruação foi em 10/08/2025. Refere que foi vítima de violência sexual em 23/08/2025, mas não verbalizou por receio de ser punida pelo agressor conhecido. A relação não consensual ocorreu com penetração vaginal, sem uso de preservativo. Após o ocorrido, apresentou corrimento amarelado, que tratou por conta própria com clotrimazol em dose única. Manifesta desejo de interromper a gravidez. Assinale a alternativa correta.

- (A) Como a idade gestacional e o evento são compatíveis, a interrupção de gravidez pode ser realizada diante de relato circunstanciado.
- (B) Diante da idade gestacional avançada, indicar suporte multiprofissional integral e iniciar pré-natal de alto risco.
- (C) Orientar para que realize boletim de ocorrência para prosseguir com a interrupção de gravidez.
- (D) Não há correlação direta entre a gravidez e o evento e, por isso, deve-se garantir assistência pré-natal.

31

Secundigesta com uma cesárea prévia, sem doenças, comparece ao pré-natal com 34 semanas e 3 dias de gravidez, queixa-se de edema importante na última semana. Boa movimentação, sem perdas vaginais. Ao exame físico, apresenta bom estado geral, corada, PA de 148×90 mmHg, abdome gravídico, altura uterina de 29 cm, útero normotônico, BCF presente rítmico de 128 bpm. Edema mãos e face 2+/4+, edema membros inferiores 3+/4+, simétrico e sem sinais de TVP. Avaliação fetal realizada com os seguintes achados:



A conduta obstétrica é:

- (A) Parto cesárea.
- (B) Indução de parto.
- (C) Iniciar metildopa e reavaliar.
- (D) Sulfato de magnésio endovenoso.

32

Quintigesta com quatro partos vaginais anteriores, internada com 38 semanas de gravidez e trabalho de parto espontâneo, com recém-nascido nativo, 4.020 g, Apgar 7-9-10 após 3 horas de trabalho de parto. Após a dequitação, apresenta atonia uterina com sangramento vaginal e, em 4 minutos, o monitor revela PA de 76×54 mmHg e FC de 120 bpm. São tomadas medidas adequadas, como acesso venoso, reposição de cristalóide, coleta de exames, aquecimento e oxigenioterapia. Em paralelo, medidas para corrigir a atonia. Do ponto de vista hemodinâmico, deve-se

- (A) manter reanimação volêmica com Ringer lactato.
- (B) avaliar necessidade de transfusão com Hb/Ht.
- (C) iniciar protocolo de transfusão maciça.
- (D) iniciar noradrenalina em bomba de infusão.

33

Mulher, 26 anos de idade, procura atendimento na Unidade Básica de Saúde (UBS) por disúria e urgência miccional há 3 dias. Nega febre, nega corrimento vaginal, usa DIU de cobre há

2 anos. Não faz uso de medicação de uso contínuo e teve sintomas semelhantes há cerca de 1 ano e meio. Exame físico sem alterações. Assinale a alternativa que apresenta a conduta recomendada para o caso.

- (A) Ciprofloxacino, após coleta de urina 1 e urocultura.
- (B) Ceftriaxona, sem necessidade de coleta de exame.
- (C) Sulfametoxazol/trimetoprima, após coleta de urina 1 e urocultura.
- (D) Nitrofurantoína, sem necessidade de coleta de exame.

34

Adolescente, sexo feminino, 15 anos de idade, sem desenvolvimento mamário ou menarca. Altura está no z-score -2. Avaliação hormonal revela LH de 0,2 mUI/mL, FSH de 1,1 mUI/mL e estradiol indetectável. Qual a hipótese mais provável?

- (A) Hiperprolactinemia.
- (B) Disgenesia gonadal.
- (C) Hiperplasia adrenal congênita.
- (D) Síndrome de insensibilidade androgênica.

Note e adote:

Valor de referência para pré-pubescentes:
LH: < 0,3 mUI/mL
FSH: < 4,0 mUI/mL

35

Menina, 6 anos de idade, apresenta telarca bilateral progressiva e aceleração da velocidade de crescimento. O exame físico mostra desenvolvimento mamário estágio M2 e a estatura no z-score +3 para a idade. Exame neurológico é normal. Assinale a alternativa que apresenta a conduta adequada.

- (A) Análise do cariótipo.
- (B) Dosagem de hormônio do crescimento.
- (C) Ressonância magnética de SNC.
- (D) Ultrassom pélvico.

36

Adolescente, 17 anos de idade, chega ao hospital acompanhada da mãe, relatando violência sexual ocorrida há aproximadamente 80 horas. O teste rápido para HIV foi negativo. Qual das condutas é mais apropriada em relação à Profilaxia Pós-exposição (PEP) ao HIV?

- (A) Iniciar PEP com esquema de 28 dias.
- (B) Não iniciar PEP, pois o prazo máximo é 72 horas.
- (C) Não há indicação, pois o teste rápido para HIV é negativo.
- (D) Aguardar a avaliação da soroconversão em sete dias.

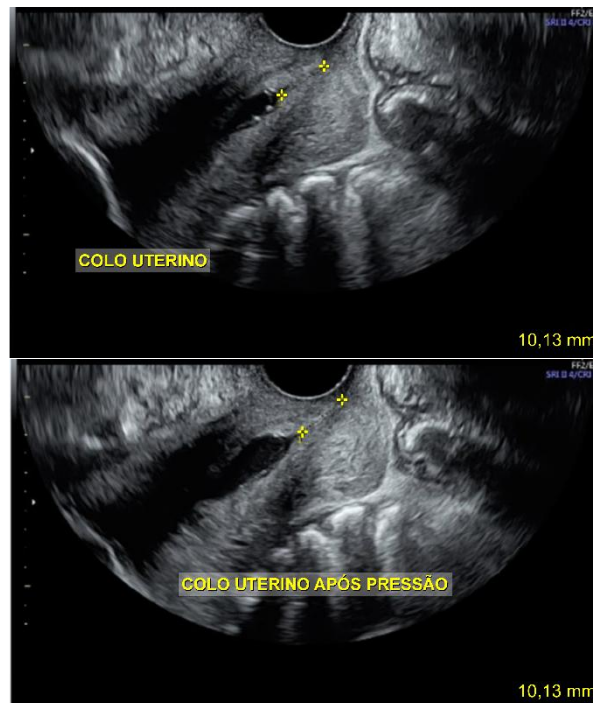
37

Mulher, 24 anos de idade, com queixa de corrimento vaginal amarelado e aumento da secreção nas últimas 48 horas, sem prurido vaginal. Refere dor leve no hipogástrio, sem febre. Ao exame especular, observa-se conteúdo mucopurulento na endocérvice e discreto sangramento. Ao toque, o colo é friável. O teste rápido de Amplificação de Ácido Nucleico (NAAT) é positivo para *Neisseria gonorrhoeae* e *Chlamydia trachomatis*. Assinale a alternativa que apresenta o tratamento mais adequado e eficaz atualmente.

- (A) Doxiciclina 100 mg VO por 7 dias em monoterapia.
- (B) Ceftriaxona 500 mg IM em dose única e doxiciclina 100 mg VO por 7 dias.
- (C) Ceftriaxona 500 mg IM em dose única e azitromicina 1 g VO em dose única.
- (D) Azitromicina 1 g VO em duas doses com 7 dias de intervalo.

38

Mulher, 26 anos de idade, secundigesta com um parto vaginal anterior com recém-nascido de 1.800 g, retorna em consulta pré-natal com 20 semanas de gravidez. Está bem, sem queixas. Traz ultrassonografia morfológica realizada hoje, com feto único, sem malformações diagnosticadas, placenta fúndica. Avaliação do colo via transvaginal apresentada nas imagens a seguir:



Assinale a alternativa que apresenta a conduta a ser adotada.

- (A) Medida do colo seriada.
- (B) Repouso absoluto.
- (C) Inserção de pessário.
- (D) Cerclagem de emergência.

39

Primigesta, 22 anos de idade, 34 semanas e 3 dias de gravidez, comparece ao pronto atendimento com queixa de dor em baixo ventre há 2 dias, que se intensificou na última hora. Nega perdas vaginais. Nega sintomas urinários. Tem registro em cartão de pré-natal de sorologias de 3º trimestre negativas, não coletou pesquisa de *Estreptococo B*. Ao exame, apresenta bom estado geral, corada, PA de 122×84 mmHg, FC de 92 bpm, abdome gravídico, altura uterina de 28 cm, cefálico, dorso à esquerda, dinâmica uterina 2 contrações moderadas em 10 minutos, BCF presente de 156 bpm. Ao toque vaginal, colo médio, medianizado, 3 cm de dilatação, bolsa íntegra. A conduta imediata recomendada no pronto atendimento é:

- (A) Escopolamina endovenosa e reavaliação em duas horas.
- (B) Betametasona intramuscular e inibição do trabalho de parto.
- (C) Ampicilina endovenosa e condução do trabalho de parto.
- (D) Sulfato de magnésio endovenoso e cesárea imediata.

40

Mulher, 52 anos de idade, em consulta de rotina refere ciclos menstruais com intervalos de 45 dias há 5 meses. Também notou perda progressiva de interesse sexual e prejuízo no relacionamento conjugal. Nesses meses, relata dificuldade com a memória. Tem estado cansada e já não está mais indo aos almoços com as amigas. Está se alimentando bem, até com mais apetite do que o costume e ganhou peso no último mês. Nega antecedente de trombose venosa ou doença cardiovascular. Exame pélvico mostra mucosa vaginal sem atrofia significativa; restante do exame físico é normal. Ela se considera uma mulher forte, nega tristeza e expressa vontade de tomar um medicamento que pudesse melhorar o sono e reduzir o apetite. Considerando o quadro descrito, assinale a alternativa que apresenta o tratamento medicamentoso mais indicado.

- (A) Testosterona.
- (B) Estrogênio + progesterona.
- (C) Topiramato.
- (D) Sertralina.

41

Mulher, 36 anos de idade, HIV-positiva, com carga viral indetectável e CD4 = 830 células/mm³. Não teve alterações em duas citologias cervicovaginais oncológicas anteriores. Assinale a alternativa que apresenta a melhor estratégia de rastreio para câncer do colo do útero, para esta paciente.

- (A) Citologia oncológica anual.
- (B) Citologia e teste de HPV a cada 3 anos.
- (C) Colposcopia e citologia oncológica anual.
- (D) Teste de HPV a cada 5 anos.

42

Mulher, 25 anos de idade, nuligesta, procura aconselhamento sobre métodos de planejamento familiar. Ela deseja evitar métodos hormonais por motivos pessoais e busca uma opção natural. Qual a orientação que deve ser fornecida sobre o reconhecimento do período fértil segundo o método de Billings?

- (A) Muco transparente, viscoso e escorregadio.
- (B) Muco espesso, opaco e não aderente ao dedo.
- (C) Muco opaco com filância de até dois centímetros.
- (D) Muco esbranquiçado, grumoso e aderente ao dedo.

43

Mulher, 30 anos de idade, faz acompanhamento por lúpus eritematoso sistêmico com síndrome do anticorpo anti-fosfolípide. Teve atividade articular, cutânea e renal, além de duas trombozes venosas profundas. Faz uso atual de varfarina, prednisona, hidroxiquinona e azatioprina. Está em remissão e deseja iniciar contracepção. Assinale a alternativa que apresenta a opção mais segura.

- (A) Dispositivo intrauterino de cobre.
- (B) Dispositivo intrauterino com levonorgestrel.
- (C) Pílula com etinilestradiol e levonorgestrel.
- (D) Contraceptivo transdérmico combinado.

44

Mulher, 64 anos de idade, múltipara, obesa, apresenta sintomas de perda urinária imediata quando há vontade para urinar e também ao elevar seu neto de dois anos de idade. O estudo urodinâmico é compatível com as queixas. Assinale a alternativa que apresenta a conduta imediata mais apropriada.

- (A) Realizar uretrotomia interna.
- (B) Realizar cirurgia de colpouretopexia.
- (C) Prescrever estrogênio tópico.
- (D) Prescrever anticolinérgicos.

45

Mulher, 29 anos de idade, com cólica menstrual e menstruação excessiva, apresenta diagnóstico confirmado de endometriose peritoneal por laparoscopia, ocasião em que as lesões peritoneais visíveis foram excisadas. Assinale a alternativa que apresenta a melhor conduta terapêutica neste momento.

- (A) Anti-inflamatório não hormonal.
- (B) Contraceptivo hormonal oral combinado.
- (C) Dispositivo intrauterino de progestagênio.
- (D) Análogo do GnRH.

46

Mulher, 42 anos de idade, apresenta menstruações com fluxo intenso e duração de 10 dias há mais de 6 meses. Ao exame ginecológico, apresenta útero aumentado, móvel, de superfície regular. Ultrassonografia revela miomas subserosos e intramurais, o maior com 5 cm. Foi indicada a inserção de DIU de progesterona. Qual é o objetivo deste tratamento?

- (A) Reduzir o fluxo sanguíneo ao útero.
- (B) Bloquear o ciclo ovulatório.
- (C) Promover a involução dos leiomiomas.
- (D) Promover atrofia endometrial.

47

Tercigesta secundípara, com estenose mitral reumática, comparece na maternidade com gestação de 37 semanas e 6 dias em trabalho de parto espontâneo. Refere perda de líquido amniótico típica há 8 horas. Pesquisa de Estreptococo grupo B não realizada. Considerando parto vaginal não complicado, qual é a profilaxia antibiótica indicada?

- (A) Ampicilina.
- (B) Cefazolina.
- (C) Ampicilina e clindamicina.
- (D) Não há indicação.

48

Gestante, 30 anos de idade, 30 semanas de gravidez, com antecedente de prolapso de valva mitral diagnosticado na infância, comparece no pronto atendimento com queixa de taquicardia. Está muito preocupada com o bem-estar de seu bebê. Refere que tem tido cansaço a esforços pequenos, como caminhar no plano, e sente “o coração disparado” com muita frequência. Ao exame físico, apresenta bom estado geral, descorada 1+, PA de 108×70 mmHg, FC de 108 bpm, IMC de 38,2 kg/m², bulhas rítmicas normofonéticas com sopro sistólico ejetivo aórtico 2+/6+, murmúrios vesiculares sem ruídos adventícios. Abdome gravídico, altura uterina de 32 cm, BCF presente de 146 bpm. Diante da anamnese e exame clínico, a hipótese diagnóstica principal é de

- (A) estenose aórtica.
- (B) anemia sintomática.
- (C) arritmia supraventricular.
- (D) transtorno de ansiedade.

49

Mulher, 58 anos de idade, menopausada, refere desconforto pélvico e sensação de “peso” na região vaginal, que se acentua ao final do dia e após longos períodos em pé. Também refere dificuldade para evacuar, com necessidade frequente de realizar manobras digitais para completar a evacuação. Apresenta atividade sexual regular com uso de lubrificantes à base de óleos naturais. Durante o exame ginecológico com manobra de Valsalva, observa-se que a parede vaginal posterior ultrapassa o hímen em 2 cm e o colo uterino exterioriza-se 1 cm além do hímen. Assinale a alternativa que apresenta a melhor conduta terapêutica a ser considerada neste caso.

- (A) Pessário vaginal e fisioterapia pélvica.
- (B) Tratamento com laser de CO₂.
- (C) Histerectomia vaginal e perineocolporrafia.
- (D) Colpocleise com estrogênio terapia tópica.

50

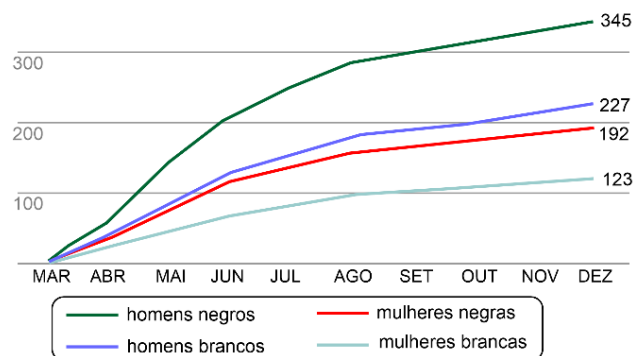
O artigo de Faisal-Cury e Menezes (2012) apresenta os resultados de uma coorte de gestantes que estimou a associação entre depressão antenatal e depressão pós-parto. Segundo a pesquisa, gestantes deprimidas apresentaram maior risco de depressão pós-parto (risco relativo: 2,5; IC95%: 2,3-2,7). No entanto, dentre as 828 gestantes avaliadas no início da pesquisa, 107 não responderam ao instrumento de avaliação da depressão no período pós-parto. A análise dos dados mostra que as mulheres que não responderam eram mais deprimidas, menos escolarizadas e mais frequentemente solteiras, mas com idade similar às mulheres que completaram a pesquisa. Caso estas mulheres tivessem retornado e fossem incluídas na análise dos dados, o que provavelmente ocorreria com a medida de associação?

- (A) Ficaria estável.
- (B) Aumentaria.
- (C) Diminuiria.
- (D) Não é possível prever.

51

O gráfico a seguir mostra a mortalidade ajustada por idade por COVID-19 no município de São Paulo, tomando como população padrão o total de habitantes na cidade no período de março a dezembro de 2020, identificando as diferenças segundo raça e sexo.

Taxa de mortalidade ajustada por idade (por 100 mil habitantes), segundo sexo e mês, Município de São Paulo, 2020.



Óbitos suspeitos e confirmados por Covid-19, referentes ao ano de 2020. Dados extraídos em 07/01/2021.
Fonte: SIM/PRO-AIM/CEInfo/SMS-SP; estimativa da população 2020: Fundação Seade. Elaboração: Instituto Pólis, 2021.

Neste estudo, qual o principal motivo para padronizar as taxas de mortalidade por idade?

- (A) Homens têm menor expectativa de vida, e a padronização considera a expectativa de vida das populações em seu cálculo.
- (B) Mulheres têm menor taxa de mortalidade, e a padronização permite um cálculo mais acurado do risco de morte em cada faixa etária.
- (C) População branca tem maior proporção de idosos, e a padronização permite a comparação de populações com diferentes distribuições etárias.
- (D) População negra tem piores condições de vida e saúde, e a padronização pondera a influência das desigualdades socioeconômicas em seu cálculo.

52

Um aluno de pós-graduação pretende estudar três diferentes aspectos do Transtorno do Estresse Pós-Traumático (TEPT) associados ao parto:

1. Se a frequência de TEPT é maior em mulheres atendidas em serviços públicos do que privados;
2. Se há relação causal entre história de abuso na infância e TEPT;
3. Se TEPT aumenta o risco de ideação suicida anos após o parto.

Assinale a alternativa que contempla os tipos de estudos apropriados para os objetivos 1, 2 e 3, respectivamente.

- (A) Coorte, caso-controle, ensaio de comunidade.
- (B) Descritivo, coorte, caso-controle.
- (C) Transversal, descritivo, coorte.
- (D) Transversal, caso-controle, coorte.

53

Em um estudo caso-controle que investiga a associação entre tabagismo e câncer de pulmão, se os controles têm maior probabilidade de subestimar o hábito de fumar devido a viés de resposta socialmente desejável, qual é o efeito mais provável sobre a razão de chances (*odds ratio*, OR)?

- (A) O OR será superestimado.
- (B) O OR será subestimado.
- (C) O OR permanecerá inalterado.
- (D) A direção não pode ser determinada.

54

A metformina tem sido o medicamento de primeira linha para tratamento do diabetes melito tipo 2 há décadas. Ela também demonstrou apresentar ações antivirais *in vitro* em estudos com dengue, hepatite C e rotavírus. Um ensaio clínico avaliou a efetividade da metformina na redução de desfechos adversos graves em pacientes com COVID-19. Após randomização, 1.433 pacientes receberam metformina, 500 mg/dia, 14 dias (GE = Grupo Experimental) e 1.548 receberam placebo (GC = Grupo Controle). O desfecho primário do estudo foi o tempo para a recuperação sustentada da COVID-19 (definida como ausência de sintomas por, pelo menos, 3 dias). Os desfechos secundários foram a hospitalização e o óbito. O resultado principal mostrou que, ao longo de 180 dias de seguimento, 7 participantes do GE e 3 do GC apresentaram algum evento adverso classificado como grave (razão de riscos: 2.50, IC95%: 0.65-9,66). O tempo mediano para recuperação sustentada foi de 9 dias para o GE e 10 dias para o GC (razão de riscos = 0,96; IC95%: 0,89-1,03). No total, 103 participantes relataram visitas ao pronto-socorro ou hospitalização: 54 no GE e 49 no GC (razão de riscos = 1,25; IC95%: 0,82-1,78). Não foram relatados óbitos. Diante dos resultados apresentados, pode-se concluir:

- (A) Embora a diferença seja modesta, os dados favorecem o uso da metformina.
- (B) O uso da metformina contribuiu para agravar o quadro clínico dos pacientes.
- (C) A metformina gerou significativamente mais eventos adversos do que o placebo.
- (D) Os dados indicam que a hipótese nula não pode ser rejeitada neste caso.

55

O Governo Federal lançou em 2025 o programa “Agora Tem Especialistas”, visando ampliar o acesso da população usuária do Sistema Único de Saúde (SUS) à atenção ambulatorial e hospitalar especializada, incluindo consultas, exames e cirurgias. Uma das medidas prevê a contratação de hospitais e serviços privados, mediante venda de capacidade ociosa, abatimento de dívidas públicas ou créditos tributários. Este caráter da participação do setor privado no SUS é previsto na legislação como

- (A) suplementar.
- (B) complementar.
- (C) prestador subsidiário.
- (D) organização social.

56

Há evidências crescentes, embora controversas, de que a exposição solar crônica está associada ao risco de câncer de mama. Estudos anteriores foram realizados em regiões com variação sazonal na Radiação Ultravioleta (UV) e entre participantes predominantemente de ascendência europeia. Um estudo de caso-controle foi conduzido em Porto Rico, onde não há flutuação sazonal significativa e há exposição contínua à radiação UV muito alta. O estudo incluiu 307 casos de câncer de mama e 328 controles. A análise foi estratificada por cor da pele. A tabela a seguir mostra a distribuição dos participantes com tom de pele mais escuro.

Exposição solar	Casos (n)	Controles (n)
Baixa	53	54
Moderada	26	56
Alta	24	54

Com base na tabela e considerando a categoria exposição solar “baixa” como referência, qual a provável conclusão em relação à exposição solar e ao câncer de mama neste estudo?

- (A) A exposição solar moderada não tem efeito sobre o câncer de mama.
- (B) A alta exposição solar é um fator protetor contra o câncer de mama.
- (C) A alta exposição solar é um fator de risco para o câncer de mama.
- (D) A alta exposição solar não tem efeito sobre o câncer de mama.

57

Um ensaio clínico randomizado estudou a associação entre o uso de sotatercept e morte em pacientes com hipertensão arterial pulmonar classes II e III. Os pacientes foram randomizados em dois grupos: 84 pacientes receberam sotatercept e 86 placebo, a cada três semanas, durante 11 meses. Os resultados do estudo encontram-se a seguir:

	Desfecho: morte		Total
	Sim	Não	
Sotatercept	7	77	84
Placebo	13	73	86
Total	20	150	170

Considerando os dados da tabela, é necessário tratar:

- (A) 15 pacientes com sotatercept para evitar a morte em um paciente.
- (B) 53 pacientes com sotatercept para evitar a morte em um paciente.
- (C) 84 pacientes com sotatercept para evitar mortes em 15% dos pacientes.
- (D) 84 pacientes com sotatercept para evitar a morte em 53% dos pacientes.

58

Mulher, 52 anos de idade, procura a atenção primária com queixas de fogachos frequentes, sudorese noturna e alterações de sono, com ciclos menstruais regulares e volumosos. Qual deve ser a abordagem mais apropriada para o manejo inicial dessa paciente, conforme as diretrizes do Ministério da Saúde?

- (A) Solicitar exames hormonais de rotina para confirmar diagnóstico.
- (B) Iniciar terapia de reposição hormonal para alívio dos sintomas.
- (C) Prescrever antidepressivo inibidor da receptação de serotonina.
- (D) Investigar intensidade dos sintomas e orientar adequação do estilo de vida.

59

Mulher, parda, 22 anos de idade, na segunda gestação. Moradora de município de médio porte, ensino médio incompleto. Desempregada, em união estável. Primeiro atendimento (14 semanas) quando realiza consulta de pré-natal com enfermagem. Os exames de rotina são solicitados, incluindo sorologia para sífilis (VDRL). Exame coletado, mas resultado não foi incluído no prontuário por falha na digitação do laboratório no sistema. Segundo atendimento (22 semanas): Anamnese e exame físico sem alterações. Terceiro atendimento (28 semanas): Queixa de corrimento vaginal. Solicitado novo VDRL, que retorna reagente: VDRL 1:64. Confirmado por teste rápido treponêmico (positivo). Iniciada penicilina benzatina (2,4 milhões UI IM, 3 doses com intervalo semanal). Parceiro não comparece para tratamento. Parto (38 semanas): vaginal em maternidade regional. Recém-nascido com sinais de prematuridade limítrofe, baixo peso (2.300 g) e exantema palmoplantar. Avaliação neonatal mostra VDRL reagente e anemia. Foi realizado tratamento do recém-nascido com penicilina procaína. Puérpera foi orientada a continuar o tratamento após a alta. Dentre os princípios do SUS e os atributos da APS, em qual não houve o cumprimento adequado e levou a ocorrência da sífilis congênita neste caso?

- (A) Acesso.
- (B) Equidade.
- (C) Universalidade.
- (D) Coordenação do cuidado.

60

Mulher, 67 anos de idade, procura atendimento na sua Unidade Básica de Saúde (UBS) para exames de rotina, especialmente preocupada com os exames ginecológicos. Tem vida sexual ativa, não tem comorbidades. Realizou exame citopatológico do colo uterino aos 61 e 64 anos de idade, e mamografia aos 65 anos. Não tem história familiar de câncer, nem teve exames de rastreamento alterados anteriormente. Seguindo as recomendações do Ministério da Saúde para câncer de mama e colo de útero, qual conduta deve ser orientada para a paciente?

- (A) Solicitar apenas mamografia.
- (B) Solicitar apenas citopatológico de colo de útero.
- (C) Solicitar mamografia e citopatológico de colo de útero.
- (D) Orientar que não há indicação de exames.

61

Considere o registro a seguir, realizado no prontuário de um homem cisgênero, 35 anos de idade, bancário. A UBS de referência está localizada em área urbana.

- S1: Dor abdominal em cólica e diarreia malcheirosa há cerca de 20 dias, sem sangue ou muco. Em uso de analgésico e anti-espasmódico com controle dos sintomas. Sem febre, perda de 1 kg nesse período, nega viagens recentes.
- S2: Renovação de prescrição de PrEP para HIV (profilaxia pré-exposição). Uso diário há 2 anos, esquece de tomar menos de 1 vez por semana; últimos exames há cerca de 4 meses sem alterações. Relações sexuais anais receptivas e insertivas, uso irregular de preservativo.
- O: Abdome timpânico, sem dor à palpação e sem massas; hidratado, anictérico.

Exames realizados há 4 meses: sorologias para HIV, sífilis e hepatites B e C: negativo; pesquisa clamídia e gonorréia retal e urinária negativas; creatinina 0,8 mg/dL. Para esse paciente, a conduta mais indicada seria pesquisa nas fezes de:

- (A) Calprotectina.
- (B) Sangue oculto.
- (C) *Giardia lamblia*.
- (D) *Microsporidium* spp.

62

Em abril de 2024, o Rio Grande do Sul experimentou alta precipitação, que resultou em inundações generalizadas. Um estudo avaliou a incidência de leptospirose entre maio e julho de 2024 no estado do Rio Grande do Sul.

Porcentagem de residências atingidas pelas inundações	Incidência de leptospirose (por 100.000 habitantes)
0 - 0,1	0,5
0,2 - 0,6	1,6
0,7 - 1,2	3,3
1,3 - 11,0	7,3
11,1 - 27,9	21,7

Considerando como referência os locais com porcentagem de residências atingidas pelas inundações entre 0 e 0,1%, o risco de leptospirose na população é:

- (A) Nos locais em que a porcentagem de residências afetadas pelas inundações foi de 0,2 a 0,6 é 3,2 vezes menor.
- (B) Nos locais em que a porcentagem de residências afetadas pelas inundações foi de 0,7 a 1,2 é 6,6 vezes maior.
- (C) Nos locais em que a porcentagem de residências afetadas pelas inundações foi de 1,3 a 11,0 é 14,6% menor.
- (D) Nos locais em que a porcentagem de residências afetadas pelas inundações foi de 11,1 a 27,9 é 24% maior.

63

Homem e sua companheira iniciaram tratamento para tuberculose pulmonar há 7 dias. A equipe da unidade básica de saúde realiza visita domiciliar a fim de avaliar os contactantes domiciliares do caso. Na casa, além do casal, mora a filha com 26 dias de vida, assintomática, com bom ganho de peso, em aleitamento materno exclusivo, vacinação de acordo com o calendário vacinal do Programa Nacional de Imunização. Assinale a alternativa que apresenta a conduta adequada para a criança.

- (A) Realizar prova tuberculínica.
- (B) Tratar para Infecção Latente de Tuberculose (ILTb).
- (C) Realizar Ensaio de Liberação de Interferon-gama (IGRA).
- (D) Solicitar radiografia de tórax.

64

Em março de 2025, o Ministério da Saúde publicou portaria atualizando a Lista Nacional de Doenças e Agravos de Notificação Compulsória, com a inclusão da esporotricose. Trata-se de uma doença fúngica da pele, cujo agente etiológico é o *Sporothrix schenckii*. Ela emergiu no Brasil no final do milênio passado, com uma estrutura epidemiológica diferente: a infecção de felinos domésticos, que a transmitem para os seus tutores. Nas últimas décadas, ela se disseminou por todo o país, chegando também a outros países da América do Sul. O que motivou a necessidade de notificação compulsória da esporotricose humana?

- (A) Crescimento dos casos; alto risco de disseminação, acometimento de populações vulneráveis e possibilidade de intervenção.
- (B) Acometimento de populações de áreas urbanas onde há concentração de gatos domésticos e profissionais da saúde animal.
- (C) Apesar da gravidade autolimitada e do baixo potencial de disseminação, a magnitude e transcendência são elevadas.
- (D) A determinação da Organização Mundial de Saúde prévia à pactuação da Comissão Intergestores Tripartite sobre a doença, a semelhança do antraz.

65

Homem, 45 anos de idade, em consulta em uma unidade básica de saúde, refere indisposição de início gradativo, redução do ânimo e da energia há 4 meses. Nesse período tem comido mais, principalmente carboidratos. Tem estado um pouco mais irritado e tem sentido menos prazer no bate-papo com os amigos. A investigação clínica não identificou outros sintomas físicos ou mentais. Não apresenta alterações ao exame físico. O paciente acredita que seu caso seja falta de exercício e que, se voltar a correr com seus amigos 4 vezes por semana, como fazia até há um ano, vai melhorar. Comparece à consulta porque seu chefe disse que ele deveria procurar tratamento. Diz não acreditar em psicoterapia e não gosta da ideia de tomar antidepressivos. Além de agendar uma consulta para 4 a 6 semanas, a conduta imediata seria:

- (A) Encaminhar para psicoterapia cognitivo-comportamental.
- (B) Prescrever inibidor seletivo de recaptura de serotonina.
- (C) Orientar e reforçar a necessidade de atividade física.
- (D) Indicar fitoterápico *Hipericum perforatum*.

66

Homem, 58 anos de idade, em atendimento em unidade básica de saúde, refere estar “mais ou menos”. Queixa-se de intestino “um pouco preso” e boca seca. Durante a consulta diz estar se sentindo mais tenso, com pouca paciência, preocupando-se demais com pequenos problemas. Refere, ainda, tontura quando se levanta e bebe mais água para a boca seca. Fazia tratamento para pressão alta há 1 ano com captopril irregularmente. Há 2 meses, seu médico anterior disse que ele teria transtorno de ansiedade e prescreveu nortriptilina e, para hipertensão, foi substituído o captopril por enalapril, pois a pressão não baixava. No final da consulta, diz não se dar bem com remédios para a pressão. Reconhece que com frequência não toma os medicamentos para pressão, pois tem preguiça e também, eventualmente, não se lembra. Ao exame físico, apresentou PA de 150×95 mmHg, FC de 74 bpm. Além de abordar aspectos relativos a hábitos e à adesão ao tratamento, a conduta indicada seria substituir

- (A) nortriptilina por fluoxetina.
- (B) nortriptilina por diazepam.
- (C) enalapril por anlodipino.
- (D) enalapril por losartana.

67

Caraiporã é um município de médio porte com 58 mil habitantes. Aproximadamente 35% da população vive abaixo da linha da pobreza, com precariedade em saneamento básico e acesso limitado a serviços públicos. Nos últimos anos, o município notificou cerca de 12 casos novos anuais de Tuberculose (TB). Em 2024, esse número saltou para 27, com 5 óbitos, o que ocasionou uma análise da situação de tuberculose em Caraiporã com a apresentação dos seguintes indicadores:

Incidência de TB: 46,6/100 mil;
 Incidência de TB pulmonar: 32,8/100 mil;
 Coeficiente de mortalidade por TB: 8,6/100 mil;
 Letalidade de 18,5%;
 Proporção de abandono: 20,0%;
 Prevalência da forma pulmonar: 17,2/100 mil;
 Proporção da forma miliar: 1,72%.

Assinale a alternativa que descreve um indicador populacional de avaliação da qualidade da assistência aos casos de tuberculose.

- (A) Taxa de incidência da forma pulmonar.
- (B) Taxa de prevalência da forma pulmonar.
- (C) Proporção de abandono do tratamento.
- (D) Proporção de tuberculose miliar.

68

Mulher, 23 anos de idade, com 26,7 kg/m² de IMC, refere estar preocupada com suas “gordurinhas a mais”. Relata que, nos últimos meses, apresenta um a dois episódios por mês em que, em meia hora, come muito doce, principalmente chocolate. Está com medo de engordar mais. Uma amiga está tomando lisdexanfetamina e perdeu 2 kg em um mês. Não apresenta alterações no exame físico. Ao exame psíquico, não apresentou alterações. Refere ser uma pessoa pragmática, mas não se adapta bem a rotinas; já tentou fazer atividade física algumas vezes, sem muito sucesso na continuidade. Nega problemas de saúde e gostaria de poder tomar lisdexanfetamina para controlar seu peso e apetite. Qual a conduta adequada?

- (A) Discutir riscos da lisdexanfetamina e prescrever fluoxetina.
- (B) Indicar semaglutida se exames hepáticos e pancreáticos normais.
- (C) Encaminhar para avaliação psiquiátrica de distúrbios alimentares.
- (D) Orientar sobre hábitos alimentares sem indicação de exames ou medicamentos.

69

Os gastos diretos em saúde, também chamados de *out of pocket* ou gastos catastróficos, referem-se aos valores que famílias e indivíduos desembolsam diretamente por serviços de saúde. Segundo a Pesquisa de Orçamento Familiar (POF), do IBGE, cada vez mais as famílias brasileiras dispõem de uma percentual maior de sua renda mensal com gastos diretos em saúde ao longo do tempo. A edição da POF de 2019 apontava que a saúde respondia por 8% das despesas totais das famílias. Antes, em 2003, respondia por 5,1%. Sobre os gastos *out of pocket* com saúde no Brasil, assinale a alternativa correta.

- (A) Os gastos de indivíduos e famílias com planos e seguros de saúde privados constituem o maior percentual dos gastos *out of pocket*.
- (B) O comprometimento proporcional da renda familiar com assistência à saúde no Brasil cresce na medida em que aumenta a renda familiar.
- (C) Do gasto total com saúde no Brasil, mais da metade é constituída por gastos privados *out of pocket*.
- (D) A maior parcela de gastos *out of pocket* é com medicamentos, em proporção mais elevada nas classes com renda mais baixa.

70

As equipes Multiprofissionais na Atenção Primária (eMulti) são compostas por profissionais de saúde de diferentes áreas de conhecimento que atuam de maneira complementar e integrada às demais equipes da Atenção Primária à Saúde (APS). Com relação às eMulti, assinale a alternativa correta.

- (A) A teleconsulta ou atendimento remoto de pacientes não estão incorporados no processo de trabalho das eMulti.
- (B) As eMulti estão vinculadas à APS, mas também a unidades de pronto atendimento e ambulatórios de especialidades.
- (C) Os médicos especialistas em cardiologia, dermatologia, endocrinologia, infectologia e psiquiatria podem compor as eMulti.
- (D) O financiamento e custeio das eMulti é responsabilidade exclusiva dos municípios (Prefeituras e Secretarias Municipais de Saúde).

71

Considere as seguintes informações referentes a uma mulher de 22 anos de idade:

SUBJETIVO: Paciente comparece a segunda consulta pré-natal, relatando que ainda mantém náuseas e vômitos. Não queria engravidar agora, tomou um susto com a gravidez e ainda está buscando aceitá-la. Tem faltado no trabalho, por conta do mal-estar da gravidez, e demonstra preocupação com isso. O supervisor a tem pressionado, dizendo que talvez seja melhor ela se demitir. Fazia academia de ginástica 3 vezes por semana e parou por receio de fazer mal à criança. Está usando ácido fólico, sulfato ferroso e carbonato de cálcio. É a sua primeira gestação e não tem nenhuma comorbidade.

OBJETIVO: Idade gestacional de 12 semanas compatível com o primeiro USG feito com 8 semanas de gestação. Vacinação prévia: 3 doses de hepatite B, 3 doses com reforço de DPT, 3 doses da vacina de COVID-19 e influenza sazonal. PA de 102×60 mmHg. Ausculta (sonar): BCF presente. IMC de 24,2 kg/m². Exames de primeiro trimestre sem alterações significativas.

AValiação: Primigesta de risco habitual, no primeiro trimestre gestacional. Eutrofia, com risco nutricional pelos vômitos. Risco psicossocial.

Em relação ao PLANO para esta consulta, qual é a alternativa mais adequada?

- (A) Orientar a paciente a não fazer atividade física em academia, pelo risco de lesão osteomuscular, restrição de crescimento e parto prematuro.
- (B) Prescrever ondansetrona para a náusea e trocar os medicamentos por um multivitamínico, para melhorar a adesão.
- (C) Completar vacinação agora com dTpa e encaminhar para a Psicologia, por ser gestação não planejada e ainda não aceita.
- (D) Suspender temporariamente medicamentos e orientar direitos trabalhistas, pois a gestante não pode ser demitida, exceto por justa causa.

72

Mortalidade proporcional e taxa de mortalidade ajustada por idade segundo raça/cor por todas as causas
Município de Imbaré, 2025.

	Nº de óbitos	Mortalidade Proporcional (%)	Taxa de mortalidade ajustada por mil hab
População 1	10.000	48,5	3,2
População 2	2.000	9,7	5,1
População 3	8.000	38,8	4,5
Total	20.600	100	—

Com base nos dados fornecidos na tabela apresentada, qual população tem maior risco de morte?

- (A) População 1, pois apresenta a maior mortalidade proporcional.
- (B) População 1, pois apresenta maior número de óbitos.
- (C) População 2, pois apresenta a maior taxa de mortalidade.
- (D) Não é possível comparar, pois as populações são diferentes.

73

Durante o atendimento em sala de parto, um recém-nascido apresentou-se hipotônico e sem choro ao nascer. Foi realizado o clampeamento imediato do cordão umbilical, seguido da aplicação dos passos iniciais de reanimação neonatal. A seguir, a avaliação da FC revelou 30 bpm, associada à ausência de movimentos respiratórios. Iniciada ventilação com pressão positiva com máscara, o paciente foi monitorizado e não apresentou melhora após correção da técnica. Assinale a alternativa que apresenta os dispositivos que podem ser usados para a realização da ventilação, como próximo passo da reanimação neonatal.

(A)





(B)





(C)





(D)





Texto para as questões de 74 a 76

Criança, sexo masculino, 1 mês de vida, previamente hígida, é trazida à unidade de emergência após cair do trocador, há cerca de 30 minutos. Segundo a mãe, ela havia tirado a mão dele por alguns segundos para jogar a fralda no lixo e ele teria rolado e caído do trocador. Na admissão, o paciente estava inconsciente, sendo levado à sala de emergência. A seguir, os dados da avaliação sistematizada:

A: pérvia

B: murmúrio vesicular e expansibilidade diminuídos, FR de 8 irpm, SpO₂ de 89% em ar ambiente;

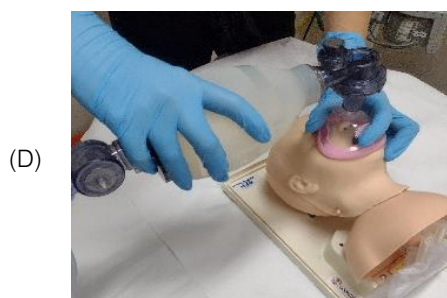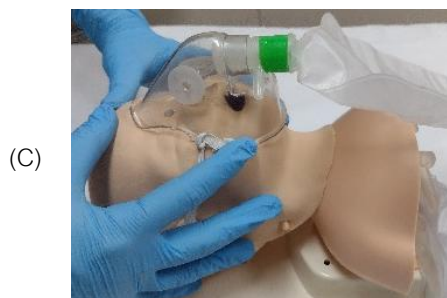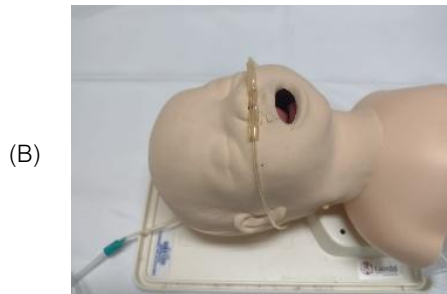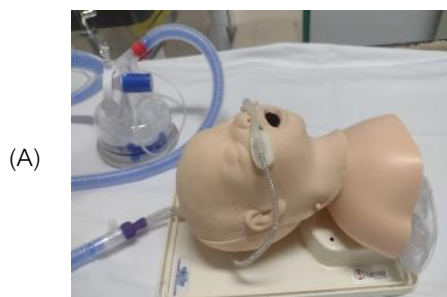C: tempo de enchimento capilar < 1 segundo, pulsos presentes e simétricos, ausculta com 2BRNF sem sopros, PA de 108×70 mmHg;

D: escala de coma de Glasgow 7, pupilas isofotorreagentes;

E: hematoma subgaleal em região temporal direita.

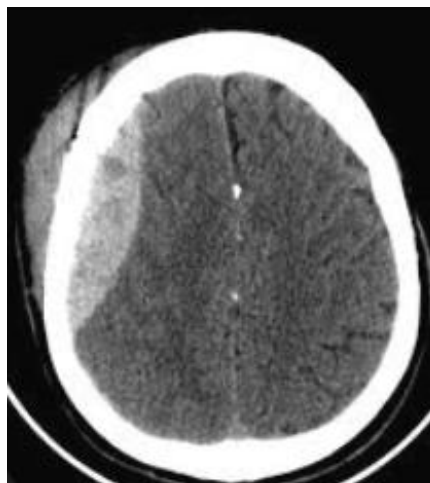
74

Assinale a alternativa que ilustra, corretamente, o suporte respiratório que deve ser prontamente instituído.



75

Foi realizada tomografia de crânio, conforme imagem demonstrada a seguir:



Após medidas de estabilização, o caso foi notificado ao serviço social. Com relação a essa decisão da equipe médica, pode-se afirmar:

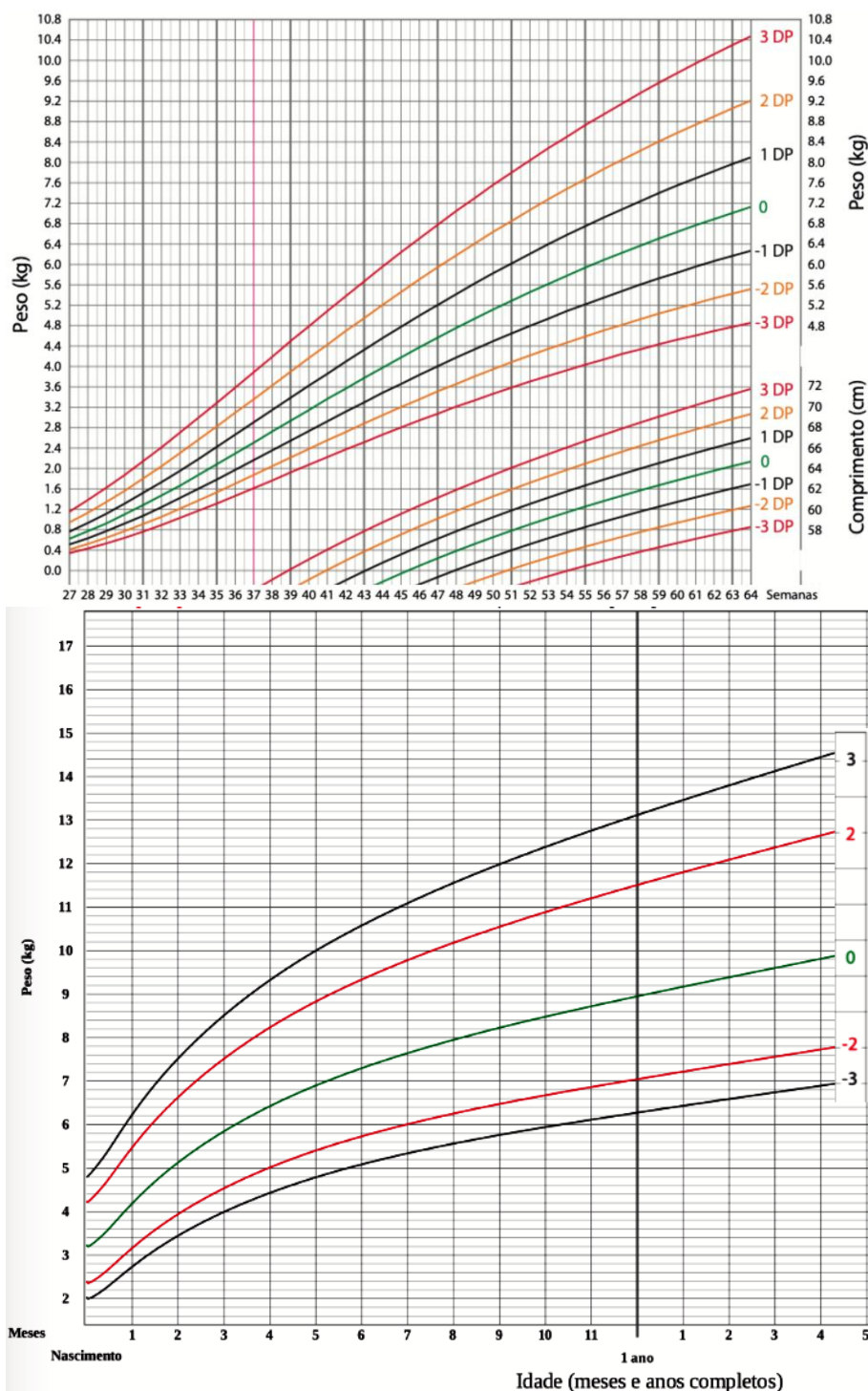
- (A) Foi indicada porque a tomografia não é compatível com o trauma reportado.
- (B) Foi motivada pela presença de hematoma em localização incomum nos traumas pediátricos.
- (C) É justificada porque o mecanismo de trauma é incompatível com a faixa etária.
- (D) Não havia indicação, pois não há incongruências nas circunstâncias do trauma.

76

Com relação aos exames séricos coletados durante o atendimento inicial do paciente, assinale a alternativa que apresenta as alterações laboratoriais esperadas.

- pH: 7.28
 paO₂: 58 mmHg
 (A) pCO₂: 55 mmHg
 HCO₃⁻: 24 mmol/L
 SpO₂: 89%
- Hb: 5.0 g/dL
 Ht: 18%
 (B) Leucócitos: 12.000/mm³
 Plaquetas: 310.000/μL
- Relação TTPA: 2.5 RNI
 (C) Tempo de Protrombina (TP): 1.1
 Atividade TP: 76%
- Lactato arterial: 55 mg/dL
 (D) Ureia: 60 mg/dL
 Creatinina: 0.7 mg/dL

Prematura com idade gestacional ao nascer de 32 semanas, sexo feminino, peso ao nascer de 1.300 g, adequado para idade gestacional, Z-score -1 (*Intergrowth-21*). Passou em consulta de retorno com a idade cronológica de 56 dias de vida, com peso de 2.800 g, em aleitamento materno exclusivo. Os gráficos a seguir são disponibilizados na caderneta da criança pelo Ministério da Saúde.



Os pais estão curiosos em saber se o ganho de peso de sua filha está dentro do esperado. Com base nas informações apresentadas, pode-se afirmar que o ganho de peso

- (A) é insuficiente, devendo-se iniciar complemento com fórmula láctea e coletar perfil de ferro.
- (B) é insuficiente, devendo-se iniciar complemento com fórmula láctea após o seio e reavaliar em 1 semana.
- (C) está adequado, devendo-se manter o aleitamento exclusivo e realizar seguimento pediátrico mensal.
- (D) está adequado, mas abaixo do esperado para idade, devendo-se complementar para acelerar a recuperação nutricional.

78

Criança, sexo masculino, 7 anos de idade, portadora de refluxo vesicoureteral bilateral, retornou hoje ao hospital por febre de até 38,8 °C. No exame físico inicial, o paciente está letárgico e sonolento, apresenta FC de 140 bpm, FR de 26 irpm, PA de 90×40 mmHg, SpO₂ de 96% em ar ambiente, ausculta pulmonar e cardíaca normais, fígado no rebordo costal direito, perfusão com retorno rápido (< 1 segundo), pulsos amplos, escore de coma de Glasgow 14, pupilas isofotorreagentes. Temperatura atual de 37,2 °C, após uma hora do antitérmico administrado em casa. O paciente recebeu alta há dois dias do hospital, onde esteve internado em leito de terapia intensiva pediátrico devido a quadro de infecção do trato urinário grave por *Escherichia coli* sensível aos antibióticos testados. Durante internação, ficou com sonda vesical de demora e cateter venoso central, retirado no dia da alta, sem sinais flogísticos no exame físico de hoje. Considerando os dados apresentados, a conduta indicada nesse momento é

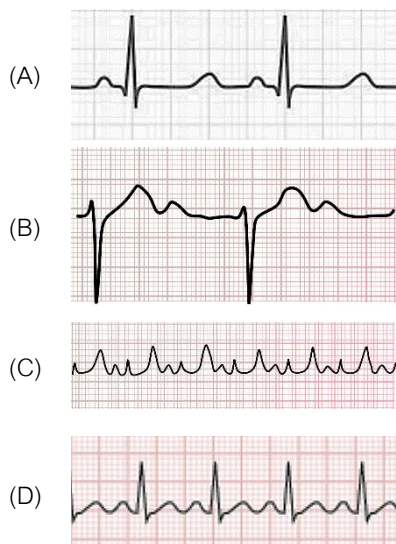
- (A) iniciar expansão volêmica com cristalóide e antibiótico de espectro estendido para infecção nosocomial.
 (B) iniciar fluidoterapia em velocidade de manutenção e cefalosporina de terceira geração.
 (C) aguardar lactato, coagulograma, D-dímero e fibrinogênio para definir necessidade de antibiótico.
 (D) aguardar coleta e resultados de sedimento urinário para definir necessidade de antibiótico.

79

Criança, sexo masculino, 4 anos de idade, foi admitido no pronto-socorro devido a quadro de diarreia e vômitos há 3 dias, em grande quantidade. Na admissão, apresentava sinais de instabilidade hemodinâmica, sendo iniciada expansão volêmica. O resultado da gasometria venosa coletada na admissão foi o seguinte:

pH: 7,29
 HCO₃⁻: 15 mmol/L
 Na⁺: 128 mEq/L
 K⁺: 3,9 mEq/L
 Ca²⁺: 4,92 mg/dL

Frente aos dados clínicos e laboratoriais apresentados, qual é o traçado eletrocardiográfico esperado?



80

Criança, sexo masculino, 4 anos de idade, com antecedente de insuficiência renal crônica dialítica, portador de cateter de longa permanência, apresentou quadro de febre e tremores durante sessão de hemodiálise há 48 horas. Após estabilização inicial, foi internado em enfermaria de pediatria com prescrição de antibiótico parenteral. Ele está afebril há 24 horas, sem queixas, com sinais vitais dentro da normalidade. Ao exame físico, encontra-se em bom estado geral, descorado +/-, hidratado, anictérico, afebril e eupneico. Ausculta pulmonar e cardíaca sem alterações, exame físico abdominal indolor, sem visceromegalias. A hemocultura central resultou positiva para *Staphylococcus aureus*, conforme tabela a seguir:

CULTURA AERÓBIA – SANGUE (CATETER)

Coletado em: 22/04/2025 às 10:47

T. Detecção: 00 Dias – 12 Horas 41 Minutos 19 Segundos

1 – *Staphylococcus aureus*

ANTIBIOGRAMA – 1	
Clindamicina	0,25 S
Daptomicina	0,5 S
Eritromicina	> = 8 R
Gentamicina	< = 0,5S
Levofloxacina	4 R
Linezolida	2 S
Oxacilina	> = 4 R
Penicilina	> = 0,5 R
Rifampicina	< = 0,03 S
Sulfa + Trimethoprim	< = 10 S
Teicoplanina	< = 0,5 S
Tigeciclina	< = 0,12 S
Vancomicina	1 S

Legenda:

S – Sensível
 I – Intermediário
 R – Resistente
 D – (SDD) Sinsível Dose-Dependente
 P – Positivo
 N – Negativo


Não foi coletada hemocultura periférica na admissão por dificuldade de acesso. Foi realizado ecocardiograma, sem achados de vegetação, e retirado cateter de longa permanência. Qual a melhor conduta para esse paciente?

- (A) Manter vancomicina parenteral.
 (B) Alta hospitalar com sulfametoxazol trimetopina.
 (C) Suspende antibioticoterapia e considerar contaminação.
 (D) Descalonar para clindamicina oral, mantendo internação.

81

Criança, sexo feminino, 5 meses e duas semanas de vida, compareceu no pronto-socorro, com relato de tosse há cerca de 1 semana. A mãe nega contactantes sintomáticos e não observou coriza ou obstrução nasal. Refere que a criança tem crises de tosse e chegou a ficar com coloração arroxeada, cerca de duas vezes no dia, nos últimos quatro dias. Ao exame físico, está em BEG, corada, hidratada, anictérica, acianótica. Ausculta cardíaca e pulmonar sem alterações. Apresenta FR de 36 irpm, FC de 120 bpm. Oroscofia com leve hiperemia de orofaringe. Restante do exame clínico sem alterações. Carteira de vacinação e de parto conforme imagens a seguir:

Registro da Aplicação das Vacinas do Calendário Nacional

NOME: <u>M.F.G.</u>					Data de Nascimento: <u>01/07/2025</u>	
Até 12 meses	BCG	Hepatite B	Penta			Rotavírus humano
	Dose única	Dose ao nascer	1ª Dose	2ª Dose	3ª Dose	1ª Dose 2ª Dose
	Data: <u>01/07/25</u> Lote: <u>xxx</u> Lab. Produz.: Unidade: Ass.: <u>pmu</u>	Data: <u>01/07/25</u> Lote: <u>xxx</u> Lab. Produz.: Unidade: Ass.: <u>pmu</u>	Data: <u>05/09/25</u> Lote: <u>xxx</u> Lab. Produz.: Unidade: Ass.: <u>pmu</u>	Data: <u>02/11/25</u> Lote: <u>xxx</u> Lab. Produz.: Unidade: Ass.: <u>pmu</u>	Data: / / Lote: / / Lab. Produz.: Unidade: Ass.: / /	Data: <u>05/09/25</u> Lote: <u>xxx</u> Lab. Produz.: Unidade: Ass.: <u>pmu</u>
	Pneumocócia 10V (conjugada)		VIP			Meningocócia C (conjugada)
	1ª Dose	2ª Dose	1ª Dose	2ª Dose	3ª Dose	1ª Dose 2ª Dose
	Data: <u>05/09/25</u> Lote: <u>xxx</u> Lab. Produz.: Unidade: Ass.: <u>pmu</u>	Data: / / Lote: / / Lab. Produz.: Unidade: Ass.: / /	Data: <u>05/09/25</u> Lote: <u>xxx</u> Lab. Produz.: Unidade: Ass.: <u>pmu</u>	Data: / / Lote: / / Lab. Produz.: Unidade: Ass.: / /	Data: / / Lote: / / Lab. Produz.: Unidade: Ass.: / /	Data: <u>07/10/25</u> Lote: <u>xxx</u> Lab. Produz.: Unidade: Ass.: <u>pmu</u>
	Febre amarela	Triplíce viral	Covid-19			
	Dose	1ª Dose	1ª Dose	2ª Dose	3ª Dose	
	Data: / / Lote: / / Lab. Produz.: Unidade: Ass.: / /	Data: / / Lote: / / Lab. Produz.: Unidade: Ass.: / /	Data: / / Lote: / / Lab. Produz.: Unidade: Ass.: / /	Data: / / Lote: / / Lab. Produz.: Unidade: Ass.: / /	Data: / / Lote: / / Lab. Produz.: Unidade: Ass.: / /	

Vacina antitetânica

Sem informação de imunização

Imunizada há **menos** de 5 anos

Imunizada há **mais** de 5 anos

1ª dose / /

2ª dose / /

3ª dose / /

Reforço / /

Hepatite B

Imunizada ☒

1ª dose / / 2ª dose (1 mês após a 1ª dose) / /

3ª dose (6 meses após a 1ª dose) / /

Influenza data / /

dTpa data / /

Considerando o principal agente etiológico envolvido, o quadro atual poderia ter sido prevenido com a vacina

- (A) DTPa para a mãe, às 20 semanas de gestação.
 (B) VSR para a mãe, às 20 semanas de gestação.
 (C) VPC10 aos 4 meses para a paciente (2ª dose).
 (D) INF3 aos 5 meses para a paciente (1ª dose).

82

Criança, sexo masculino, 4 anos de idade, alérgica a amendoim, comparece à unidade de emergência devido à ingestão acidental de um doce contendo o alérgeno há cerca de 40 minutos. Há 10 minutos, iniciou o surgimento de placas urticariformes por todo o corpo, sem outras queixas. Na avaliação inicial, paciente encontra-se em bom estado geral, corado, hidratado, ausculta cardíaca com 2BRNF sem sopros, FC de 102 bpm, PA de 88x54 mmHg, extremidades bem perfundidas, ausculta pulmonar com murmúrio vesicular presente, sem ruídos adventícios, FR de 24 irpm, SpO₂ de 97% em ar ambiente. Abdomen flácido, normotenso, indolor. A conduta indicada nesse momento é:

- (A) Administrar adrenalina 1:1.000 por via intramuscular.
 (B) Alta hospitalar, com anti-histamínico e corticosteroide.
 (C) Monitorização hospitalar e administrar anti-histamínico.
 (D) Realizar medidas de eliminação com lavagem gástrica.

83

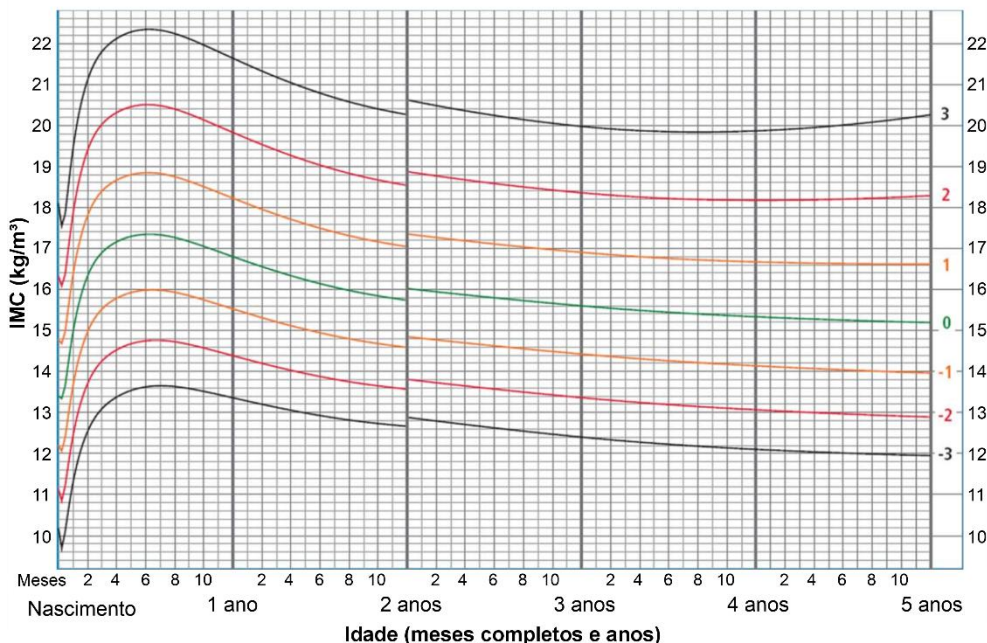
Criança, sexo feminino, branca, 1 ano e 2 meses de idade, apresenta febre de até 39,5 °C há um dia, sem outros sintomas. Há cerca de uma hora, apresentou crise convulsiva tônica clônica generalizada com duração de 4 minutos na vigência de febre, sendo levada ao hospital. Foi admitida já fora da crise, alerta e sem alterações no exame físico. Paciente previamente hígida, com vacinação em dia, tem antecedente familiar de irmão e pai com histórico de crises convulsivas na vigência de febre até os cinco anos de idade. Frente aos dados apresentados, a conduta indicada para a paciente é

- (A) coletar eletrólitos, glicemia capilar e hemograma.
 (B) coletar urina tipo 1 e urocultura por sondagem vesical.
 (C) realizar ultrassom transfontanela e eletroencefalograma.
 (D) manter observação hospitalar por 24h, sem exames.

Você é responsável pela organização de uma pesquisa sobre obesidade infantil. O objetivo é buscar pacientes do sexo masculino, de 0 a 15 anos de idade, com diagnóstico de obesidade, conforme padronização da Organização Mundial de Saúde (OMS) apresentadas nas tabelas a seguir, a fim de conhecer os hábitos alimentares destas crianças.

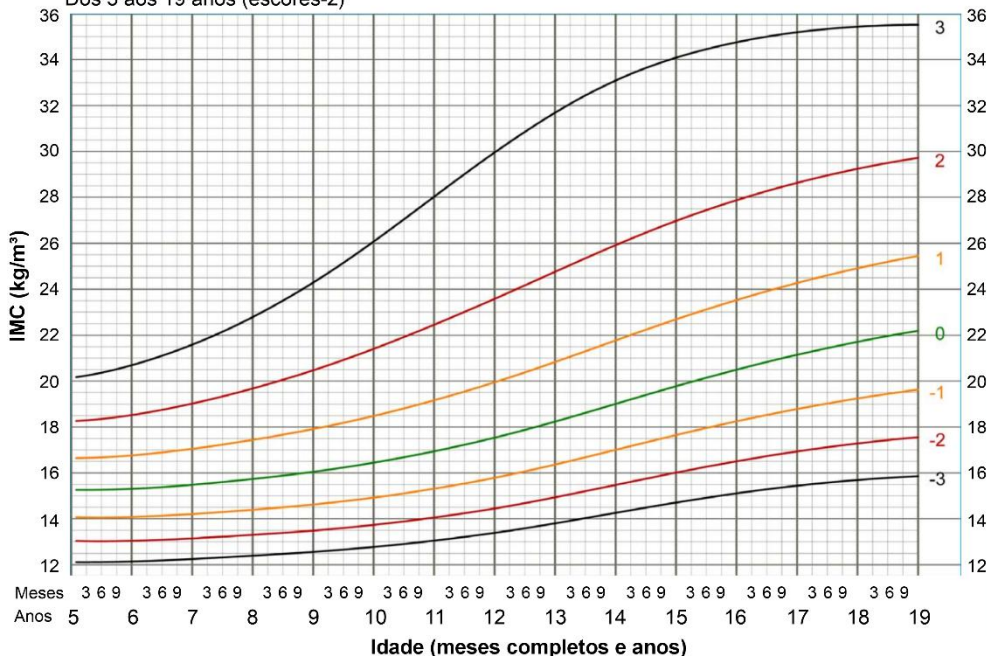
IMC por Idade MENINOS

Do nascimento aos 5 anos (escores-z)



IMC por Idade MENINOS

Dos 5 aos 19 anos (escores-z)

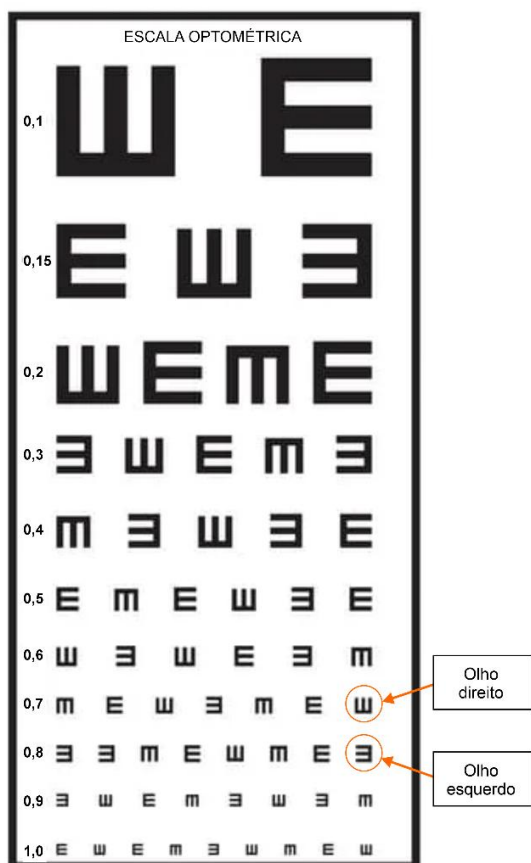


Considerando as referências da OMS e o objetivo da pesquisa, assinale a alternativa que apresenta o paciente mais adequado para o estudo.

- (A) 1 ano e 10 meses, IMC de 20 kg/m²
- (B) 3 anos e 2 meses, IMC de 17,5 kg/m²
- (C) 8 anos e 3 meses, IMC de 21 kg/m²
- (D) 12 anos e 6 meses, IMC de 22,5 kg/m²

85

Criança, sexo masculino, 7 anos de idade é portadora de miopia e usa lentes corretivas. Em mutirão executado por agentes comunitários de saúde treinados previamente, foi submetida ao teste de Snellen em sua escola, usando seus óculos. A mãe da criança procura a unidade básica de saúde solicitando encaminhamento ao oftalmologista após a aplicação do teste, com resultado mostrado na imagem a seguir:



Assinale a alternativa que justifica, corretamente, o encaminhamento ao especialista.

- (A) O resultado obtido no olho direito está alterado.
- (B) O resultado obtido foi diferente nos dois olhos.
- (C) O teste foi realizado com uso das lentes corretivas.
- (D) O teste foi realizado por profissional não habilitado.

86

Recém-nascido a termo internado na unidade neonatal para tratamento de neurosífilis apresentou hipoglicemia assintomática nas primeiras 24 horas de vida, necessitando de reposição endovenosa de glicose por 72 horas. Com 11 dias de vida, apresenta perda ponderal de 12% em relação ao peso de nascimento, recebendo seio materno e, na ausência da mãe, fórmula láctea com oferta adequada, além da antibioticoterapia parenteral. Foram coletados exames laboratoriais que revelaram Na^+ de 126 mEq/L e K^+ de 6,8 mEq/L. Qual é a deficiência que se espera encontrar no Teste do Pezinho?

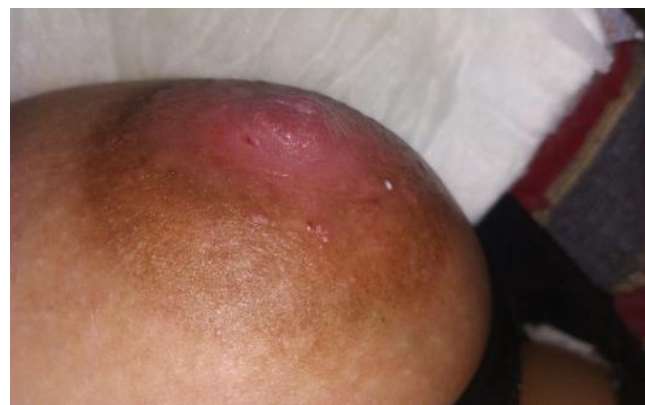- (A) Deficiência de TREC e KREC.
- (B) Deficiência de 21-hidroxilase.
- (C) Deficiência de carnitina.
- (D) Deficiência na síntese da proteína CFTR.

87

Criança, 4 meses de vida, comparece à consulta em unidade básica de saúde acompanhada da mãe com queixa de assadura há 5 dias, após mudar a marca da fralda. Refere também dor durante a amamentação há uma semana. Mãe nega febre, diarreia, vômitos ou prostração. Ao exame físico, a criança apresenta bom estado geral, ganho pondero-estatural adequado, exame abdominal e ausculta cardiopulmonar sem alterações. A região perineal é apresentada na imagem a seguir:

IMAGEM REMOVIDA NOS TERMOS DO ESTATUTO DA CRIANÇA E DO ADOLESCENTE.

Ao avaliar a mamada, a mãe refere dor no momento da pega e durante a sucção. O aspecto da mama pode ser visualizado na imagem a seguir:



Assinale a alternativa que apresenta a conduta mais adequada nesse momento.

- (A) Retirar leite e derivados da dieta materna.
- (B) Antifúngico tópico no períneo e na mama da mãe.
- (C) Retornar à marca da fralda anterior e orientar pega adequada.
- (D) Pomada de barreira em períneo e lanolina na mama da mãe.

88

Criança, sexo feminino, 8 anos de idade, portadora de asma, comparece à consulta na unidade básica de saúde referindo que, nas últimas 4 semanas, apresenta tosse e cansaço pelo menos uma vez por semana. Despertou à noite por cansaço apenas uma vez. Tem utilizado medicação de resgate para realizar aula de educação física (3 vezes por semana), conseguindo fazer a aula junto aos seus colegas, sem problemas. Faz uso diário de beclometasona HFA partícula padrão 50 µg, 2 jatos por via inalatória de 12/12 horas, com técnica de aplicação repetida por duas vezes, conforme imagem a seguir:

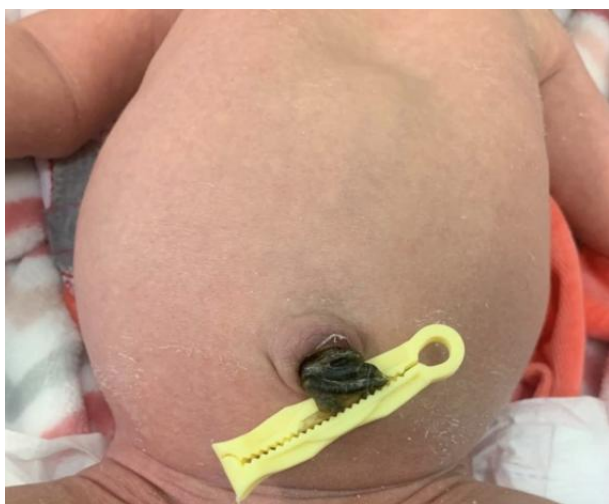IMAGEM REMOVIDA NOS TERMOS DO ESTATUTO DA CRIANÇA E DO ADOLESCENTE.

Qual a conduta na consulta de hoje, conforme recomendações do GINA 2025?

- (A) Associar salbutamol 100 µg 4 jatos de 12/12 horas.
- (B) Ajustar beclometasona para 200 µg 1 jato de 12/12 horas.
- (C) Corrigir técnica de administração, sem alterar medicações.
- (D) Referenciar paciente ao serviço de pneumologia pediátrica.

89

Mãe demonstra preocupação na maternidade com relação à aparência umbilical observada em sua primeira filha, com 3 dias de vida, conforme a imagem a seguir:



Assinale a alternativa que indica a melhor conduta.

- (A) Encaminhar para o cirurgião pediátrico para avaliação ambulatorial.
- (B) Correção cirúrgica antes da alta, devido ao risco de encarceramento.
- (C) Manter internação hospitalar e iniciar antibioticoterapia.
- (D) Conduta expectante, orientar limpeza e não aplicar técnicas compressivas.

90

Criança, sexo masculino, 2 anos de idade, com antecedente de anemia falciforme (Hb basal de 8,5 g/dL), é admitida no pronto-socorro com queixa de febre de até 38,5 °C há 4 dias, palidez e adinamia há 3 dias. Ao exame físico, apresenta-se descorado 3+/4+, hidratado, com FC de 152 bpm, FR de 23 irpm, PA de 80×48 mmHg, SpO₂ de 94% em ar ambiente, ausculta pulmonar sem alteração, ausculta cardíaca com sopro holossistólico 2+/6+, fígado palpável no rebordo costal direito, baço percutível no rebordo costal esquerdo. Coletados exames laboratoriais e liberado hemograma na urgência com resultado de pânico:

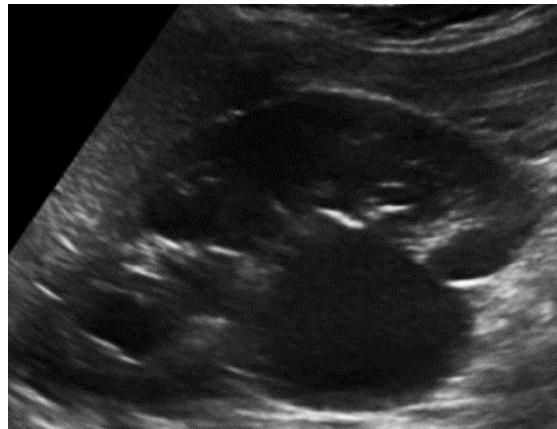
Hb: 4,5 g/dL
Ht: 16%
Leucócitos: 17.350/mm³
Plaquetas: 160.000/mm³
Reticulócitos: 0,1%

Assinale a alternativa que melhor descreve o mecanismo fisiopatológico do quadro apresentado pelo paciente.

- (A) Choque hipovolêmico hipotensivo relacionado à retenção esplênica.
- (B) Seps e anemia de consumo decorrente de infecção por agente encapsulado.
- (C) Hemólise intravascular disseminada decorrente de atividade da doença.
- (D) Anemia sintomática por supressão transitória da eritropoiese medular.

91

Criança, sexo masculino, 3 anos e 7 meses de vida, comparece à consulta com a pediatra após infecção urinária, adequadamente diagnosticada no pronto-socorro com exame de urina. Na ocasião, referia febre, dor abdominal e náusea; foi prescrita antibioticoterapia, com melhora dos sintomas em menos de 48 horas. Nega infecções urinárias prévias. A paciente realizou ultrassonografia e compareceu à consulta devido à infecção e à ultrassonografia apresentada a seguir:



Assinale a alternativa com a imagem que representa o exame ou monitorização a ser solicitado na consulta, neste momento.

Nome: _____

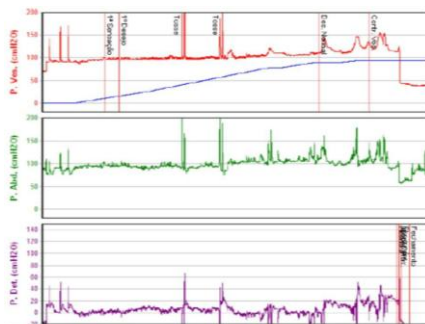
Data de nascimento: _____

Dia 1

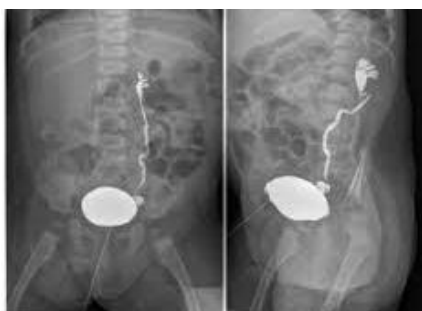(A)

Horário	Quantidade e tipo de bebida	Quantidade de urina	Fez força para urinar?	Urgência para urinar?	Perdeu urina? 1= na roupa íntima 2= na roupa 3= no chão/ na cadeira

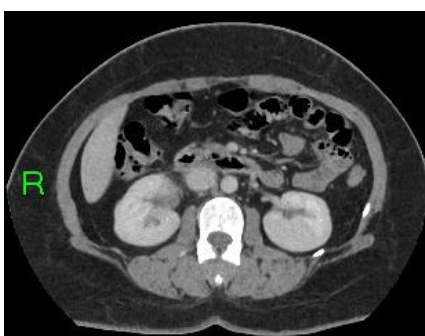(B)



(C)



(D)



92

Criança, sexo masculino, 10 anos de idade, em quimioterapia devido à neuroblastoma diagnosticado há 6 meses, sendo a última sessão realizada há 10 dias, está no terceiro dia de internação na enfermaria de pediatria por neutropenia febril, em uso de cefepime. Está afebril nas últimas 36 horas, sem queixas algicas. Ao exame físico, está consciente, orientado, hidratado, descorado +/4+, sem alterações no restante do exame. Mãe refere não ter novas queixas, mas comenta que ele está inapetente, tem recusado a dieta e não dormiu bem. Refere também que, nas últimas 3 semanas, está mais abatido, tem dormido durante quase todo o dia e, quando acordado, apresenta-se irritado, menos colaborativo que o usual e recusa-se a sair da cama e interagir com familiares. Na enfermaria, segue sem interagir com outros pacientes e com a equipe multiprofissional.

• Exames laboratoriais na admissão:

Hb: 8,8 g/dL

Ht: 27%

Leucócitos: 400/mm³ (sem diferencial)

Plaquetas: 55 mil/mm³

• Exames laboratoriais de hoje:

Hb: 8,6 g/dL

Ht: 26%

Leucócitos: 600/mm³ (sem diferencial)

Plaquetas: 59 mil/mm³

Na⁺: 137 mEq/L

K⁺: 4,3 mEq/L

Assinale a alternativa que apresenta a conduta mais indicada para a evolução descrita no caso.

- (A) Considerar possibilidade de privação sensorial associada a internações e dar alta hospitalar.
- (B) Considerar quadro compatível com ajustamento à doença, sem investigações adicionais.
- (C) Solicitar avaliação psiquiátrica e suporte psicológico por suspeita de depressão.
- (D) Corrigir parâmetros hematimétricos com transfusão de concentrado de hemácias e observar se há melhora da adinamia.

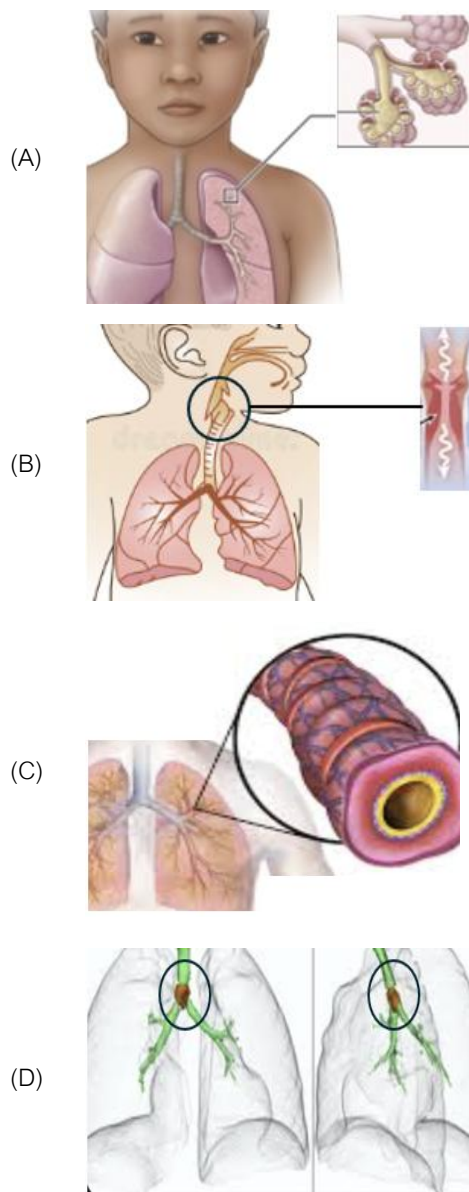
93

Criança, sexo feminino, 9 anos de idade, previamente hígida, está no 6º dia de internação na enfermaria de pediatria devido a um quadro de pneumonia, em uso de ceftriaxone 100 mg/kg/dia. À entrada, apresentava febre, taquipneia e queda do estado geral. A radiografia de tórax evidenciou derrame pleural significativo que foi drenado com envio do líquido para cultura. Realizada tomografia computadorizada de tórax, com achados compatíveis com pneumonia necrotizante. Hoje, na evolução, você percebe que a paciente continua mantendo picos diários de febre de até 39 °C, embora apresente bom estado geral e reduzindo a necessidade de oferta de oxigênio. A cultura do líquido pleural resultou positiva para pneumococo sensível à penicilina. Considerando os dados apresentados, a melhor conduta, nesse momento, é

- (A) prescrever cefepime e vancomicina.
- (B) solicitar nova avaliação da cirurgia.
- (C) repetir tomografia de tórax.
- (D) manter antibioticoterapia e suporte.

94

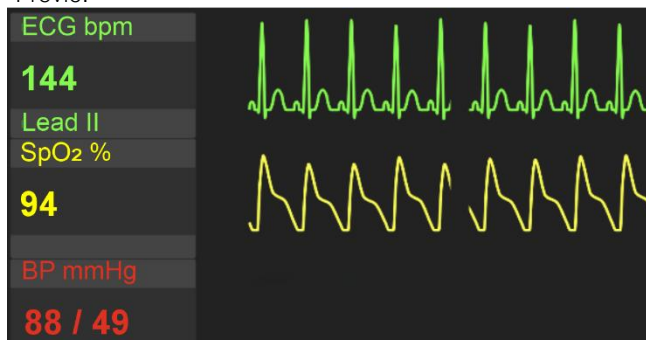Criança, sexo masculino, 2 anos de idade, previamente hígida, iniciou quadro de coriza e febre de até 38 °C há três dias, com evolução para tosse seca, intensa e estridente há um dia. Paciente foi levado de madrugada à unidade de emergência devido à dificuldade para respirar há cerca de 30 minutos. Ao exame, foi notada tiragem subdiafragmática e de fúrcula, com dificuldade e ruído inspiratório, audível em repouso. Considerando a principal hipótese diagnóstica, assinale a alternativa cuja a imagem ilustra, corretamente, a posição anatômica da complicação apresentada pelo paciente e a representação fisiológica do acometimento respiratório.



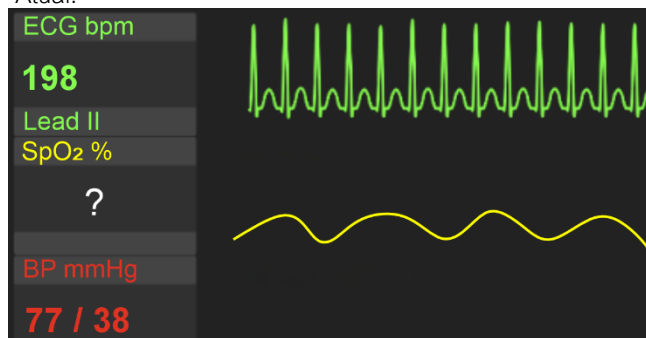
95

Criança, sexo masculino, 6 anos de idade, portadora de asma não controlada, foi admitida na unidade de emergência em insuficiência respiratória devido à exacerbação asmática. O paciente recebeu corticosteroide sistêmico, salbutamol inalatório a cada 20 minutos por três vezes e sulfato de magnésio. Teve melhora, apenas discreta, e agora está recebendo β_2 -agonista endovenoso contínuo. Na evolução, o monitor do paciente começou a sinalizar alteração dos sinais vitais. As imagens a seguir apresentam os dados de monitorização dos últimos cinco minutos (prévio) e o do momento atual.

Prévio:



Atual:

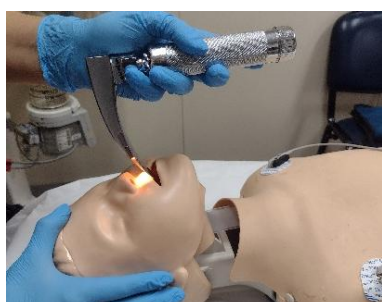

Assinale a alternativa que ilustra, corretamente, o procedimento de urgência a ser realizado no paciente descrito.

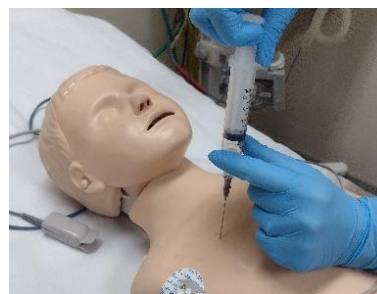(A)



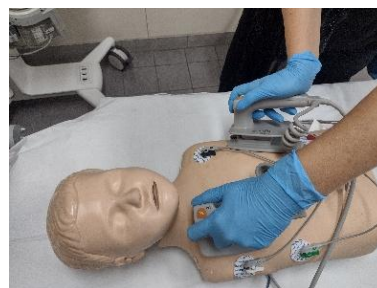(B)



(C)

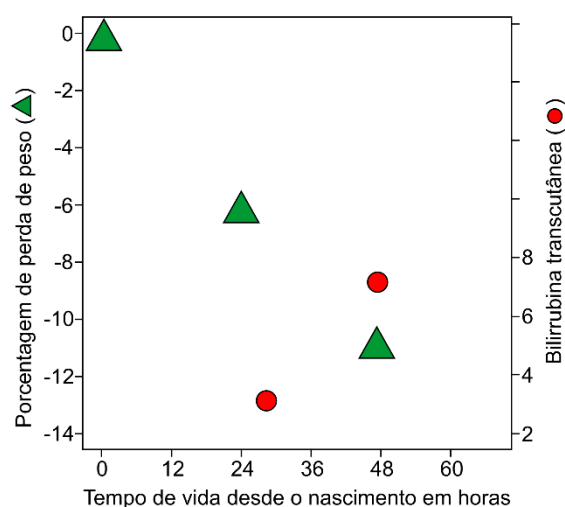


(D)



96

Recém-nascido (RN) a termo, parto cesáreo eletivo, com 40 semanas de idade gestacional, com peso de 3.300 g, é encaminhado ao alojamento conjunto. O pré-natal transcorreu sem intercorrências. Com 48 horas de vida, recebe aleitamento materno por livre demanda e apresenta icterícia e evolução de peso, conforme demonstrado no gráfico a seguir:



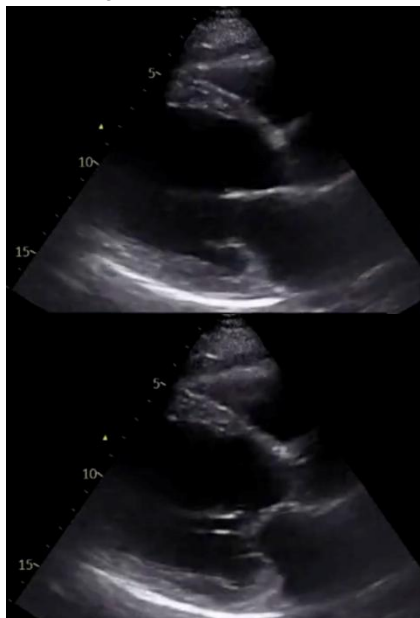
Além de estimular, orientar e corrigir o aleitamento materno, qual conduta deverá ser realizada após RN completar 48 horas de vida?

- (A) Manter RN internado em alojamento conjunto, iniciar a fototerapia e coletar bilirrubinas totais e frações.
- (B) Manter RN internado em alojamento conjunto, reavaliar icterícia, peso e diurese em 6 horas.
- (C) Dar a alta hospitalar, uma vez que a icterícia é fisiológica e a perda de peso está dentro do esperado, com orientações sobre icterícia.
- (D) Dar a alta hospitalar, uma vez que a icterícia é fisiológica, orientar banho de sol, iniciar complemento após o seio e agendar reavaliação em 48 horas.

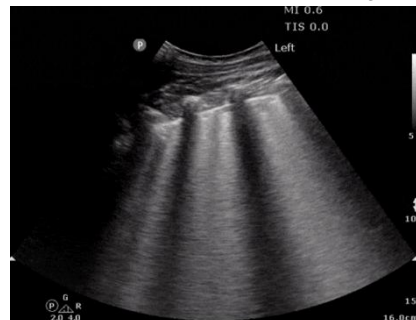97

Homem, 52 anos de idade, mecânico, tem hipertensão arterial sistêmica, diabetes melito tipo 2 e asma. Procura atendimento ambulatorial por falta de ar. Notou dispneia progressiva ao longo das duas últimas semanas durante o trabalho. Chegou a passar em pronto-socorro, foi medicado com salbutamol inalatório e acha que teve melhora discreta. Percebe edema frequente perimaleolar, ronco alto noturno e sonolência diurna. Nega angina, ortopneia, dispneia paroxística noturna, viagem ou imobilização recentes. Sinais vitais com temperatura de 36,2 °C, FC de 90 bpm, PA de 120×82 mmHg, FR de 16 irpm, SpO₂ de 95%. Apresenta IMC de 32,3 kg/m². Murmúrios vesiculares universalmente reduzidos, sibilos expiratórios ocasionais. Bulhas hipofonéticas, sem sopros, veias do pescoço não visíveis, edema bilateral leve dos tornozelos. Foi realizada uma avaliação complementar com ultrassonografia à beira do leito e foram obtidas as imagens apresentadas a seguir:

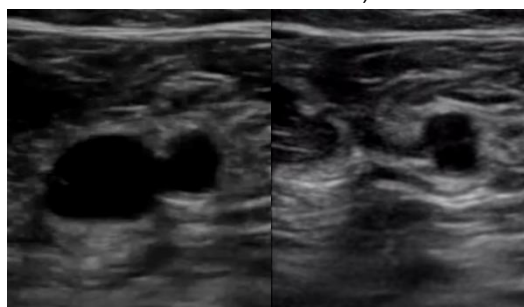
Ultrassonografia cardíaca paraesternal eixo longo – na sístole e na diástole:



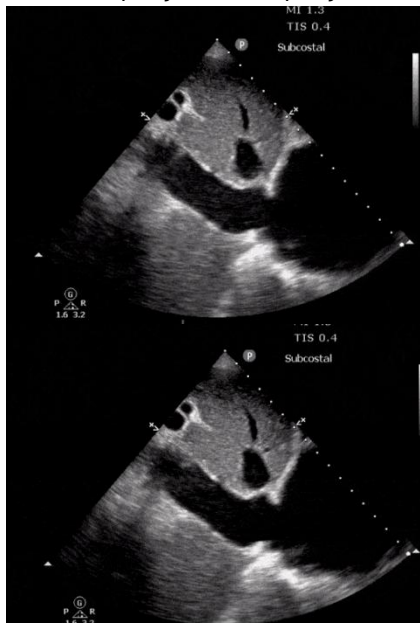Ultrassonografia pulmonar – todos os campos tinham o mesmo padrão de imagem:



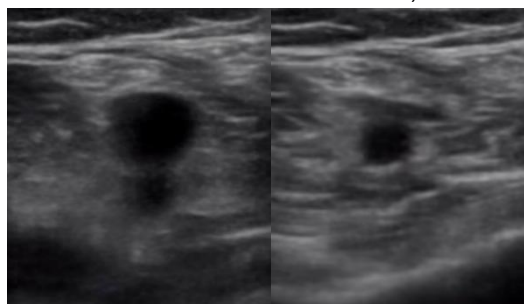
Ultrassonografia do sistema venoso femoral – sem e com o teste de compressibilidade (considere os mesmos achados nos dois membros):



Ultrassonografia da veia cava inferior – na inspiração e na expiração:



Ultrassonografia do sistema venoso poplíteo – sem e com o teste de compressibilidade (considere os mesmos achados nos dois membros):



Assinale a alternativa que apresenta a conduta medicamentosa mais adequada neste momento.

- (A) Furosemida.
- (B) Azitromicina.
- (C) Rivaroxabana.
- (D) Formoterol/budesonida.

98

Mulher, 28 anos de idade, previamente hígida, procura atendimento de urgência. Queixa-se de diarreia aquosa há 4 dias com febre baixa. Teve 6 episódios por dia, com cólicas intensas, náuseas e hiporexia. O seu filho de 4 anos de idade está com os mesmos sintomas. Sinais vitais com PA de 110×68 mmHg, FC de 94 bpm, FR de 18 irpm, SpO₂ de 99%, temperatura de 37,1 °C. Ao exame clínico, apresenta regular estado geral, mucosas secas, peristalse aumentada, desconforto abdominal difuso.

• Exames laboratoriais:

Hb: 13,7 g/dL

Leucócitos: 15.890/mm³

Plaquetas: 384 mil/mm³

Ur: 47 mg/dL

Cr: 1,18 mg/dL

Na⁺: 128 mEq/L

K⁺: 3,7 mEq/L

HCO₃⁻: 29 mEq/L

Assinale a alternativa que apresenta um mecanismo fisiopatológico que faz parte do desenvolvimento da hiponatremia desta paciente.

- (A) Secreção inapropriada de ADH.
- (B) Liberação de peptídeo natriurético.
- (C) Elevação de aldosterona.
- (D) Perda fecal de potássio.

99

Homem, 53 anos de idade, tem esquistossomose hepatoesplênica e comparece em consulta ambulatorial de seguimento. Nota edema nos tornozelos desde a última consulta. Já teve episódios prévios de encefalopatia hepática. Faz uso crônico de lactulose. Sinais vitais com PA de 154×86 mmHg, FC de 89 bpm, FR de 16 irpm, SpO₂ de 98%. Ao exame clínico, apresenta bom estado geral, vigil, orientado no tempo e no espaço, tônus normais, abdome plano, lobo esquerdo do fígado palpável, baço palpável, edema perimaleolar de 2+/4+.

• Exames laboratoriais:

Hb: 12,9 g/dL

Leucócitos: 4.230/mm³

Plaquetas: 98 mil/mm³

TGO/AST: 37 U/L

TGP/ALT: 43 U/L

Albumina: 3,1 g/dL

INR: 1,8

Cr: 1,37 mg/dL

Na⁺: 130 mEq/L

Urina tipo 1: normal

Endoscopia digestiva alta com duas varizes esofágicas de grosso calibre, sem sinais de sangramento recente. Ultrassonografia de abdome superior com líquido livre em pequena quantidade na cavidade, aumento do lobo esquerdo do fígado e aumento do baço. Com base no caso clínico apresentado, assinale a alternativa que indica a melhor conduta terapêutica a ser realizada neste momento.

- (A) Infundir albumina.
- (B) Introduzir carvedilol.
- (C) Indicar paracentese.
- (D) Restringir água diária.

100

Homem, 47 anos de idade, possui antecedente de síndrome do túnel de carpo unilateral à direita. Procura o ambulatório por queixa de dispneia aos médios esforços. Relata despertar noturno por desconforto respiratório, que melhora com a ortostase. Consome de forma crônica 8 latas de cerveja por dia. Ao exame físico, apresenta bom estado geral, corado, hidratado. Ausculta cardíaca e pulmonar sem alterações. Abdome normotenso, indolor, presença de refluxo hepatojugular. Edema de membros inferiores bilateral.

• Exames laboratoriais:

Hb: 10,8 g/dL

Leucócitos: 4.400/mm³

Plaquetas: 164 mil/mm³

TGO/AST: 48 U/L

TGP/ALT: 36 U/L

Albumina: 3,6 g/dL

INR: 1,0

TTPa R: 0,9

Bilirrubina total: 0,6 mg/dL

Fosfatase alcalina: 187 U/L

GGT: 318 U/L

Saturação transferrina: 32%

Ferritina: 997 ng/mL

Ecodopplercardiograma com estresse: fração de ejeção ventricular de 43%, volume diastólico de ventrículo esquerdo aumentado, ventrículo direito e átrios de tamanho normal, ausência de espessamento de septo, ausência de hipocinesia segmentar induzida por estresse farmacológico. Com relação ao caso clínico apresentado, assinale a alternativa que indica o diagnóstico pertinente.

- (A) Amiloidose subtipo ATTR.
- (B) Cardiomiopatia alcólica.
- (C) Cardiomiopatia cirrótica.
- (D) Hemocromatose.

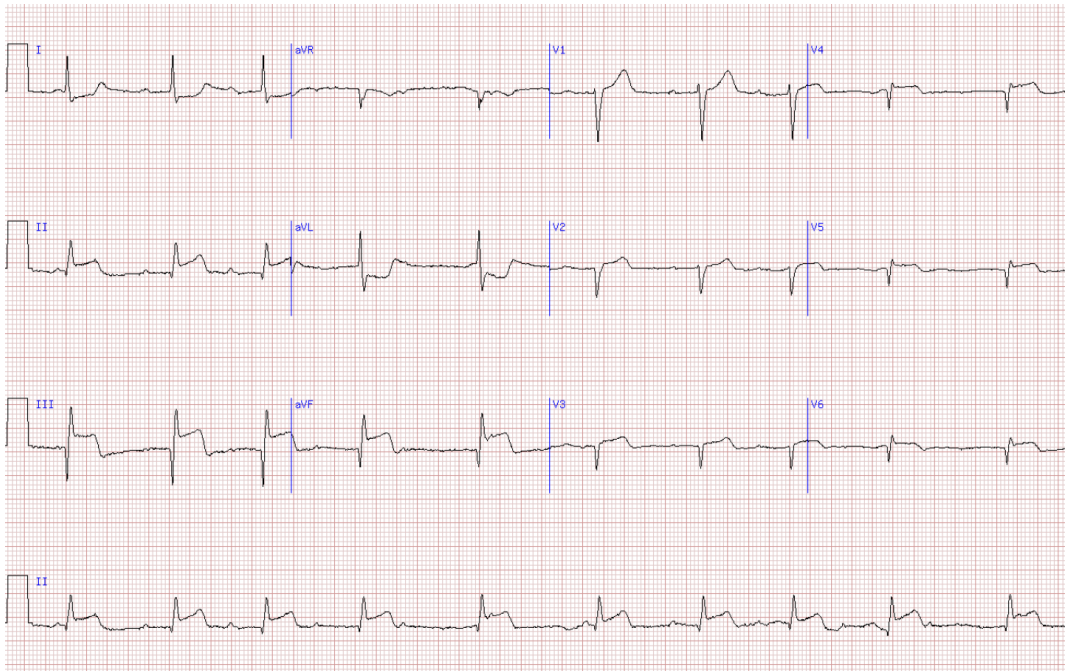
101

Mulher, 58 anos de idade, comparece à consulta ambulatorial por prurido cutâneo intenso. Refere que há 7 meses iniciou prurido no tronco e nos membros inferiores, sem lesões cutâneas. Há 1 mês, evolui com piora progressiva do sintoma, que passou a ser diário, acometendo quase todo o corpo e interferindo em atividades diárias e sono. Tem diagnósticos de hipertensão arterial sistêmica, diabetes melito tipo 2, dislipidemia e osteoartrite. Faz uso de hidroclorotiazida, metformina, dapagliflozina, sinvastatina e tramadol. Ao exame físico, apresenta sinais vitais normais, pele com leve xerose e algumas lesões escoriadas em membros inferiores, sem outras anormalidades. Tem exames de hemograma completo, ureia, creatinina, TGO/AST, TGP/ALT, FA e GGT normais. Hemoglobina glicada de 7,3%. Qual é a conduta mais apropriada a respeito do prurido neste momento?

- (A) Hidratar a pele e usar corticoide tópico nas lesões.
- (B) Substituir o tramadol por analgésicos simples orais.
- (C) Prescrever gabapentina ou pregabalina orais.
- (D) Prescrever anti-histamínico oral por quinze dias.

102

Homem, 53 anos de idade, possui antecedente de hipertensão e diabetes melito tipo 2. Faz uso de hidroclorotiazida, metformina e gliclazida. Comparece ao departamento de emergência com queixa de dor torácica há cerca de uma hora. Ao exame físico, apresenta PA de 90×60 mmHg, FC de 60 bpm, FR de 25 irpm. Regular estado geral, sudoreico. Ausculta cardíaca e pulmonar sem alterações. Abdom e extremidades sem alterações. Foi realizado o eletrocardiograma apresentado a seguir:

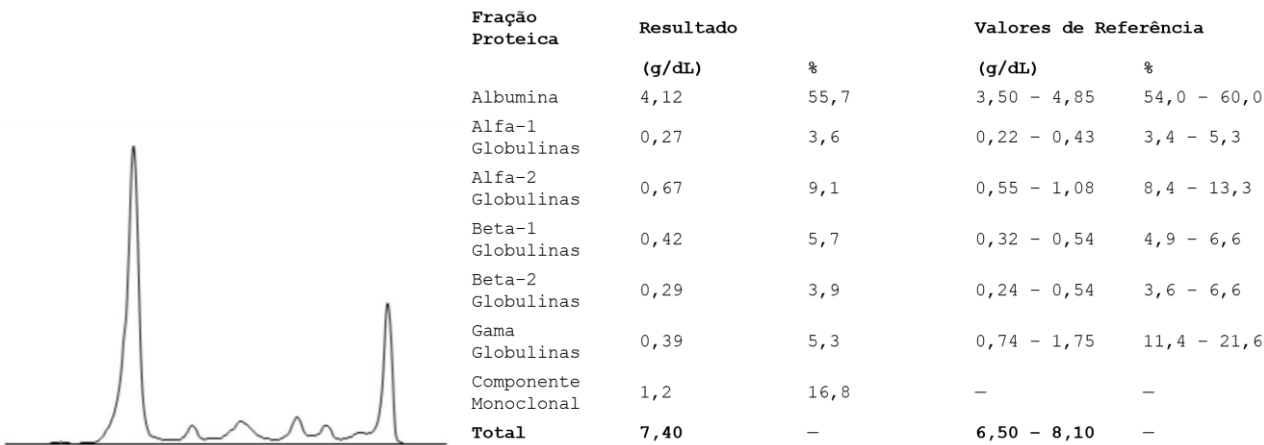


Com base no caso clínico apresentado, assinale a alternativa indica a terapia intravenosa imediata pertinente.

- (A) Dobutamina.
- (B) Nitroglicerina.
- (C) Noradrenalina.
- (D) Cloreto de sódio 0,9%.

103

Homem, 68 anos de idade, passa em consulta ambulatorial. Ele tem fadiga crônica e o exame clínico é normal. Durante investigação, detectou-se uma anormalidade na eletroforese de proteínas, conforme imagem apresentada a seguir:



Foram realizados exames de hemograma completo, creatinina, cálcio e radiografias ósseas que estavam normais. Com base nessas informações, assinale a alternativa que apresenta a conduta indicada neste momento.

- (A) Imunofixação e pesquisa de cadeias leves livres no sangue.
- (B) Biópsia de medula óssea e pesquisa por citogenética/FISH.
- (C) Eletroforese de proteínas séricas a cada 6 meses.
- (D) Cintilografia óssea ou tomografia de corpo inteiro.

104

Homem, 45 anos de idade, busca atendimento ambulatorial. Refere ter procurado o pronto-socorro 3 vezes nos últimos 4 meses, com crises de dor precordial, taquicardia, falta de ar, formigamento nas mãos e tontura. Durante as crises, que ocorriam quando ele estava em casa, ficava muito assustado achando que iria morrer. Nos atendimentos de urgência, realizou eletrocardiogramas, radiografias de tórax e exames de sangue de urgência que apresentaram resultados normais. Devido às crises, passou a evitar andar de elevador por ter medo de ter uma crise e não poder sair ou receber ajuda. Não há queixas descritas entre as crises. Além do transtorno de pânico, qual é o diagnóstico mais apropriado a partir dos sintomas descritos?

- (A) Agorafobia.
- (B) Claustrofobia.
- (C) Ansiedade generalizada.
- (D) Fobia específica.

105

Homem, 57 anos de idade, com peso de 74 kg, passa em atendimento ambulatorial. Ele tem hipotireoidismo e faz uso de 225 µg/dia de levotiroxina. Descreve que há 8 meses tem episódios progressivos de dor abdominal. A dor é em cólica, difusa, de intensidade leve a moderada. Associa episódios de evacuações amolecidas. Nunca teve saída de sangue, muco ou pus. Nega tenesmo. Acredita que os episódios têm relação com a alimentação, mas não percebe refeições ou alimentos claramente relacionados. Ele é tabagista (24 anos-maço), etilista social ocasional. Nega sibilos, prurido nasal ou congestão nasal. Os sinais vitais e o exame clínico são normais. Traz consigo uma enterotomografia normal.

• Exames laboratoriais:

Hb: 10,1 g/dL

VCM: 67 fL

HCM: 30 pg

Leucócitos: 6.750/mm³

Plaquetas: 490 mil/mm³

Uma biópsia tecidual do trato gastrointestinal deste paciente, mais provavelmente, identificaria a presença de

- (A) granuloma.
- (B) *H. pylori*.
- (C) infiltrado linfocítico.
- (D) infiltrado eosinofílico.

106

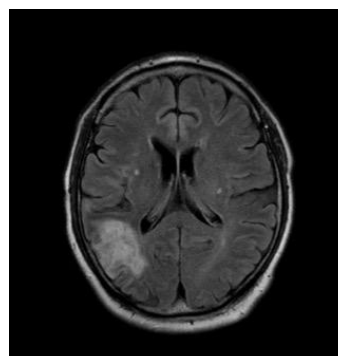
Mulher, 35 anos de idade, em acompanhamento ambulatorial por artrite reumatoide e depressão. Faz uso de metotrexato 10 mg semanal, ácido fólico 5 mg semanal e fluoxetina 20 mg à noite. Procura ambulatorio por insônia há 2 meses. Exame físico geral sem alterações e articulações sem sinais de flogismo. Assinale a alternativa que apresenta a conduta adequada para a queixa da paciente.

- (A) Trocar fluoxetina por clonazepam.
- (B) Associar fluoxetina com clonazepam.
- (C) Aumentar dose da fluoxetina.
- (D) Orientar uso da fluoxetina pela manhã.

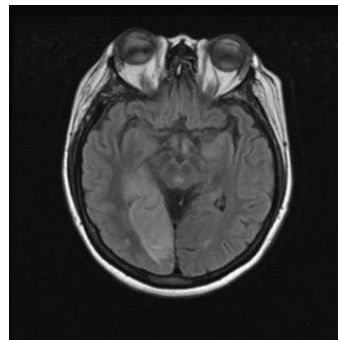
107

Mulher, 74 anos de idade, tabagista, tem hipertensão e diabetes. Foi encontrada confusa em casa pela filha, que há 2 dias atrás havia a visto bem. Na admissão no pronto-socorro, encontrava-se afebril, eupneica, com PA de 170×110 mmHg, FC de 102 bpm, glicemia capilar de 145 mg/dL. Ao exame neurológico, apresentou-se vigil, alerta, irritada, afirmando “estou bem, quero ir para casa”. Tinha o olhar desviado para a direita quando distraída, mas conseguia olhar para a esquerda quando instruída pelo examinador. A paciente percebia o dedo do examinador em todos os quadrantes no exame de campos visuais por confrontação. Quando solicitada a ler um texto, começava a partir do meio da página e lia apenas o lado direito das frases repetidamente. Não apresentava fraqueza muscular. Assinale a alternativa que apresenta uma imagem de ressonância magnética compatível com o quadro da paciente descrita.

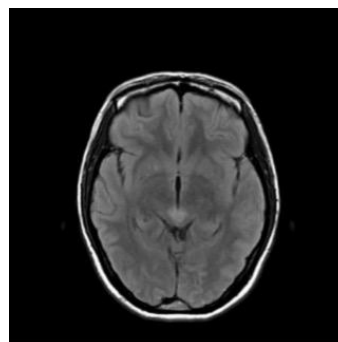
(A)



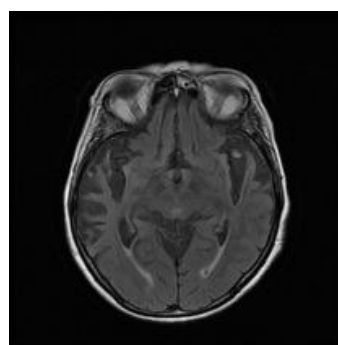
(B)



(C)



(D)



108

Mulher, 22 anos de idade, procura o pronto-socorro por indisposição. Descreve ter polifagia, poliúria e polidipsia progressivas no último mês, com piora na última semana. Nos últimos dois dias, teve náuseas, alguns vômitos e passou a maior parte do dia sentada por indisposição. Ao exame clínico, apresentou PA de 110×62 mmHg, FC de 106 bpm, FR de 28 irpm, temperatura 36,2 °C, SpO₂ de 98%, mucosas secas, vigil, sem sinais de desconforto respiratório, força grau IV nos membros inferiores, sem outras anormalidades.

• Exames laboratoriais:

Glicemia: 482 mg/dL

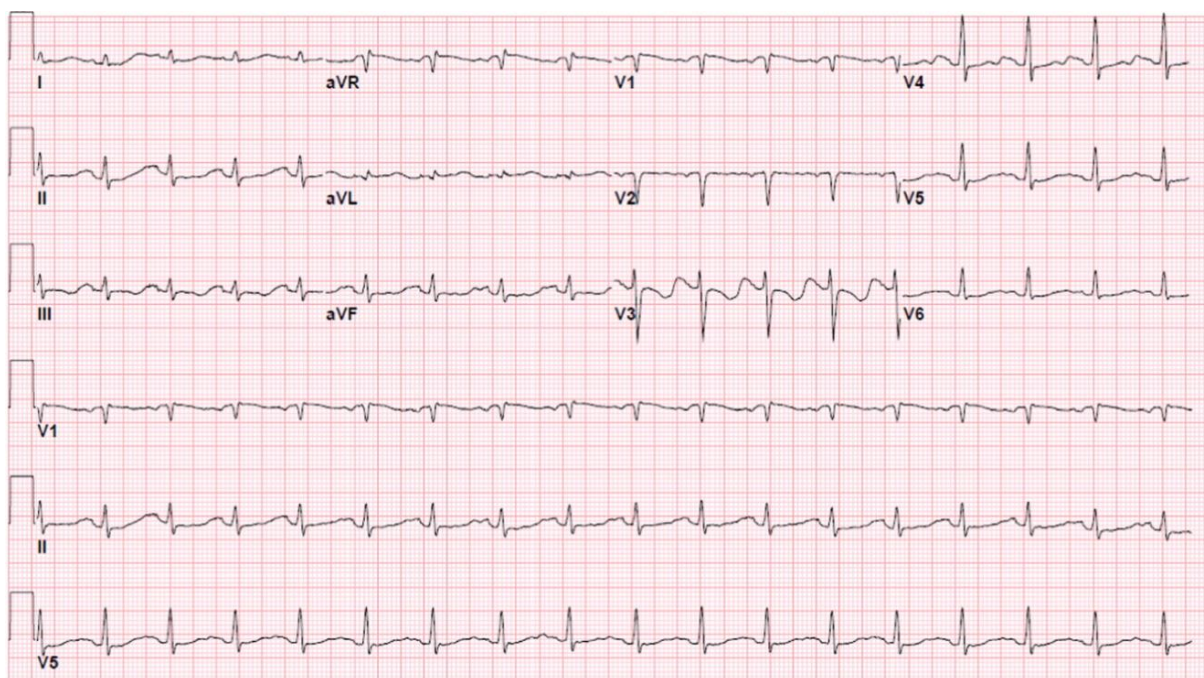
pH: 7,27

HCO₃⁻: 12 mEq/L

pCO₂: 26 mmHg

Cetonas detectadas no sangue.

Um eletrocardiograma foi realizado e pode ser observado na imagem a seguir:



Assinale a alternativa que contém o item mais apropriado à prescrição imediata da paciente.

- (A) Bicarbonato de sódio.
- (B) Insulina em bomba de infusão.
- (C) Adenosina em bólus.
- (D) Cloreto de potássio.

109

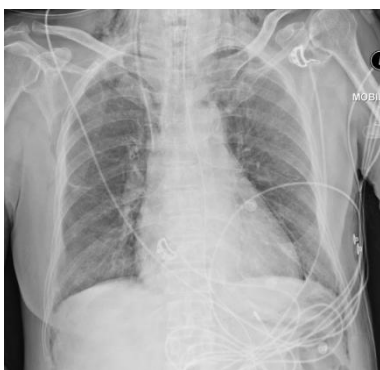Homem, 58 anos de idade, procura atendimento por dispneia. A médica residente, que realizou o atendimento, observou a presença de um achado clínico que favoreceu, significativamente, a possibilidade de se tratar de um caso de insuficiência cardíaca. A partir da análise da tabela, assinale a alternativa que contém o achado clínico observado.

	Sinal clínico	Sensibilidade (%)	Especificidade (%)	Razão de verossimilhança positiva	Razão de verossimilhança negativa
(A)	Hepatomegalia	3,2	97	1,07	1,00
(B)	Terceira bulha	10	85	0,67	1,06
(C)	Estertores	29	77	1,26	0,92
(D)	Refluxo abdomino jugular	33	94	5,50	0,71

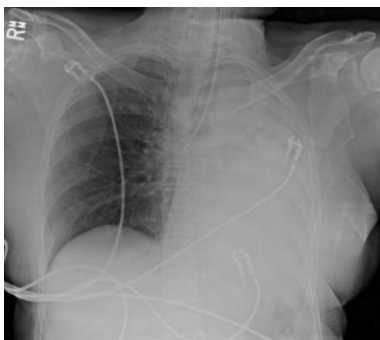110

Mulher, 53 anos de idade, antecedentes desconhecidos. Trazida à sala de emergência com relato de tosse produtiva, febre e prostração nos últimos 3 dias. Durante atendimento, evoluiu com franco desconforto respiratório, foi submetida à intubação orotraqueal e foram realizados procedimentos para estabilização. Ao exame físico, após os procedimentos, apresentou PA de 102×74 mmHg, FC de 112 bpm, SpO₂ de 92%, temperatura de 37,9 °C. Regular estado geral, corada, hidratada. Murmúrios vesiculares presentes à direita e globalmente reduzidos à esquerda. Ausculta cardíaca e exame abdominal sem alterações. Extremidades com perfusão periférica adequada. Assinale a alternativa que apresenta uma imagem de radiografia compatível com o quadro da paciente.

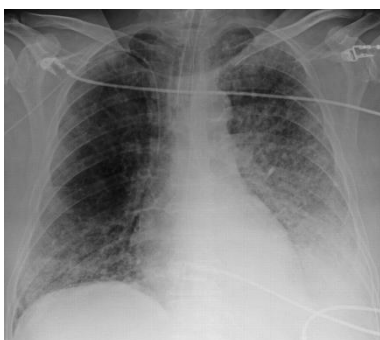
(A)



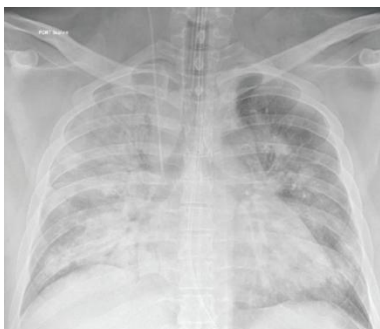
(B)



(C)



(D)



111

Mulher, 23 anos de idade, faz acompanhamento médico por rinite alérgica, dismenorrea e cefaleia tensional, com uso recorrente de anti-inflamatórios e analgésicos. A paciente comparece em consulta ambulatorial de rotina e refere que, nos últimos 8 meses, procurou o pronto-atendimento quatro vezes por edema em pálpebras e lábios. Um dos episódios foi acompanhado de edema de língua. Outro episódio foi acompanhado de lesões de pele eritematosas, edematosas e pruriginosas. Em um dos casos havia ingerido amendoim. Em duas ocasiões, recebeu adrenalina intramuscular com melhora do quadro. Nega que tenha ocorrido hipotensão, dispneia, diarreia ou dor abdominal nos quatro atendimentos. Qual é a causa mais provável do quadro clínico desta paciente?

- (A) Urticária aguda.
- (B) Alergia alimentar.
- (C) Anafilaxia recorrente.
- (D) Angioedema hereditário.

112

Mulher, 35 anos de idade, previamente hígida, procura o ambulatório. Há 3 meses, queixa-se de calafrios ocorrendo 3 vezes por semana, além de prurido generalizado, sem melhora com uso de hidratantes. Relata edema facial leve ao despertar, com melhora ao longo do dia. Notou gânglio aumentado à direita e passou em odontologista que atribuiu a um procedimento feito no mês anterior. Ao exame clínico, apresentou PA de 113×66 mmHg, FC de 112 bpm, temperatura de 37,1 °C, FR de 18 irpm, SpO₂ de 97% em ar ambiente. Linfonodo cervical direito aumentado, firme, indolor, não aderido, medindo cerca de 2,5 cm. Turgência jugular discreta. Sem sinais de congestão pulmonar ou derrame pleural. Ausência de estertores ou sibilos. Abdomen flácido, indolor, sem visceromegalias. Assinale a alternativa que apresenta a conduta apropriada neste momento.

- (A) Sorologia para mononucleose.
- (B) Amoxicilina/clavulanato por 7 dias.
- (C) Biópsia do linfonodo.
- (D) Prednisona oral por 5 dias.

113

Homem, 43 anos de idade, possui antecedentes de diabetes melito tipo 2 e sobrepeso. Comparece em consulta para seguimento de controle glicêmico. Marido do paciente refere ronco esporádico em noites após ingestão de álcool e nega pausas respiratórias. Paciente nega sonolência diurna ou cefaleia. Foi realizada aferição de pressão arterial na triagem, que identificou valor de 148×92 mmHg. Qual deve ser o próximo passo na avaliação da pressão arterial em consultório?

- (A) Solicitar uma polissonografia tipo 1 (laboratório de sono).
- (B) Indicar Monitorização Ambulatorial da Pressão Arterial (MAPA).
- (C) Reavaliar medida de pressão arterial em consulta de retorno.
- (D) Checar comprimento e largura do manguito utilizado na medição.

114

Mulher, 28 anos de idade, saudável, com gestação prévia sem intercorrências, procura atendimento ginecológico para iniciar o uso de contracepção hormonal combinada. Ela não possui história pessoal ou familiar de trombose venosa profunda, tromboembolia pulmonar ou complicações gestacionais. Soube por amigos do risco de trombose relacionado ao uso desse tipo de contraceptivo e solicita a realização de exames para pesquisa de trombofilias hereditárias antes de iniciar o método. A tabela de prevalência de trombofilias hereditárias é apresentada a seguir:

Prevalência de Trombofilias Hereditárias e Risco de Tromboembolismo Associado ao Uso de Contraceptivo Oral

Trombofilia hereditária	Prevalência na População Geral	Prevalência em Pacientes com TEV	Risco Relativo para Primeiro Episódio de TEV
Deficiência de Antitrombina	0,02%	1%	5 a 10
Deficiência de Proteína C	0,2%	3%	4 a 6,5
Deficiência de Proteína S	0,03% - 0,13%	2%	1 a 10
Fator V de Leiden (heterozigoto)	3% - 7%	20%	3 a 5
Mutação G20210A da Protrombina (heterozigoto)	0,7% - 4%	5%	2 a 3

* As prevalências populacionais variam conforme a região geográfica.

Com base nas evidências disponíveis na tabela e o risco de tromboembolia em usuárias de contraceptivos orais, qual é o melhor aconselhamento neste caso?

- (A) Solicitar a pesquisa das trombofilias mais prevalentes na população.
- (B) Solicitar as pesquisas das trombofilias com maior risco relativo de TEV.
- (C) Realizar triagem laboratorial para as trombofilias hereditárias disponíveis.
- (D) Não há necessidade de investigar trombofilias hereditárias.

115

Homem, 73 anos de idade, com antecedente de insuficiência cardíaca de fração de ejeção reduzida e hipertensão arterial sistêmica. Internado por descompensação da insuficiência cardíaca por má adesão. Após 8 dias de internação hospitalar, intercorreu com febre, tosse produtiva, taquicardia e pressão arterial média limítrofe.

- Exames laboratoriais:
Hb: 14,2 mg/dL
Leucócitos: 9.200/mm³
Plaquetas: 184 mil/mm³
Cr: 0,9 mg/dL

Hemocultura com identificação de *Staphylococcus epidermidis* em frasco aeróbio após 22h, frasco anaeróbio e outro par de hemocultura seguem negativos. Assinale a alternativa que apresenta a antibioticoterapia mais pertinente para o caso apresentado.

- (A) Ceftriaxone e azitromicina.
- (B) Piperacilina com tazobactam.
- (C) Vancomicina.
- (D) Oxacilina.

116

Homem, 62 anos de idade, com histórico de hipertensão arterial sistêmica e dislipidemia, foi recentemente internado devido a infarto agudo do miocárdio de parede inferior, tratado com sucesso por intervenção coronariana percutânea primária. Ficou internado por 14 dias para controle sintomático. Neste período, a família notou o surgimento de tremores simétricos em repouso, predominantemente em membros superiores, associados à lentificação dos movimentos e dificuldade de marcha, com piora progressiva ao longo dos dias. Ao exame neurológico, o paciente apresentava rigidez em “roda dentada” em ambos os membros superiores, bradicinesia e tremor de repouso bilateral, mais proeminente nos membros superiores, com frequência de 4-6 Hz. A velocidade da marcha encontrava-se reduzida, com passos curtos e redução do balanço passivo dos membros superiores. Assinale a alternativa que apresenta a medicação mais provavelmente associada ao surgimento desses sintomas no caso descrito.

- (A) Clonazepam.
- (B) Carvedilol.
- (C) Bromoprida.
- (D) Losartana.

117

Mulher, 23 anos de idade, possui antecedente de lúpus eritematoso sistêmico com atividade prévia mucocutânea e articular em uso de hidroxicloroquina e prednisona, além de constipação crônica. Perdeu seguimento ambulatorial por 2 anos. Procura o departamento de emergência por cansaço inespecífico. Ao exame físico, apresentou PA de 152×88 mmHg, FC de 90 bpm, FR de 23 irpm, SpO₂ de 94% em ar ambiente, ausculta cardiopulmonar sem alterações, hiperemia malar e em tronco.

• Exames laboratoriais:

Hb: 8,9 mg/dL

Leucócitos: 3.600/mm³

Plaquetas: 123 mil/mm³

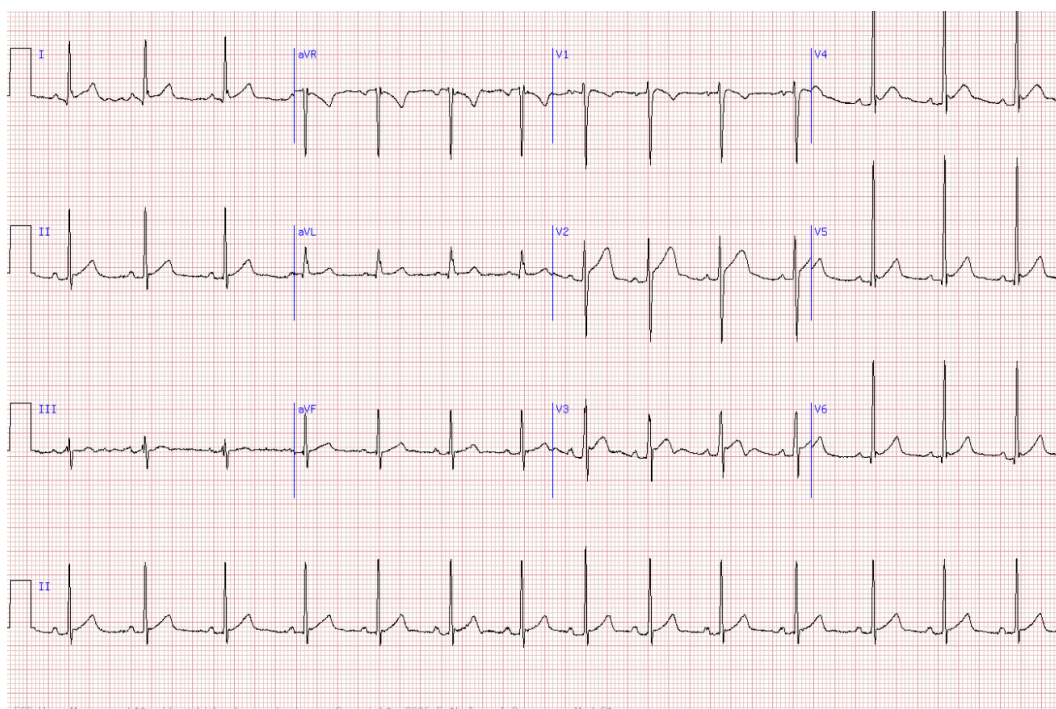
Cr: 3,7 mg/dL

Ur: 127 mg/dL

K⁺: 5,8 mEq/mL

Na⁺: 135 mEq/mL

Foi realizado o eletrocardiograma apresentado a seguir:



Com base no caso clínico descrito, assinale a alternativa que apresenta a conduta imediata pertinente.

- (A) Gluconato de cálcio.
- (B) Furosemida.
- (C) Desmopressina.
- (D) Poliestireno sulfonato de sódio.

118

Homem, 67 anos de idade, possui antecedentes de hipertensão arterial sistêmica, doença renal crônica dialítica e cefaleia tensional. Está internado na enfermaria de clínica médica em término de tratamento de pneumonia. Durante a evolução, foram identificados, nos controles das últimas 48 horas, múltiplas aferições de pressão arterial próximas a 180×120 mmHg. Apresentou um episódio de sua cefaleia habitual. Assinale a alternativa que apresenta uma etapa do exame físico fundamental para a conduta imediata.

- (A) Exame do fundo de olho.
- (B) Medida do peso corpóreo.
- (C) Aferição da circunferência cervical.
- (D) Pesquisa de sopro abdominal.

119

Mulher, 41 anos de idade, portadora de neoplasia de mama com metástases óssea e pulmonar, encontra-se em uso de morfina, dipirona e lactulose. Há uma semana, evoluiu com sonolência progressiva, náuseas, vômitos, piora da constipação intestinal e queda de funcionalidade. Ao exame físico, apresentou PA de 130×78 mmHg, FC de 112 bpm, FR de 14 irpm, SpO₂ de 94%; regular estado geral, sonolenta, desidratada, hipocorada; aparelho cardiopulmonar sem alterações; abdome distendido. Diante desses achados, a principal hipótese diagnóstica é de

- (A) metástase hepática.
- (B) metástase cerebral.
- (C) hipercalcemia.
- (D) hiponatremia.

120

Homem, 49 anos de idade, tem diagnóstico recente de insuficiência adrenal e faz uso crônico de hidrocortisona e fludrocortisona por via oral. Ele procura o pronto-socorro com queixa de 3 dias de congestão nasal, cefaleia frontal intermitente, rinorreia e odinofagia leve. Ao exame físico, apresenta temperatura de 38,3 °C, bom estado geral, congestão nasal bilateral, orofaringe com hiperemia, sem linfonodos cervicais ou lesões orais; sem outras anormalidades. Ele conta que a equipe de endocrinologia lhe entregou uma carta para levar consigo em caso de atendimentos de urgência, mas esqueceu de trazer este documento. Com base nessas informações, assinale a alternativa que apresenta a conduta mais apropriada para o paciente neste momento.

- (A) Manter as doses dos medicamentos e observar evolução em domicílio.
- (B) Manter as doses dos medicamentos e indicar hospitalização.
- (C) Aumentar a dose de hidrocortisona e observar evolução em domicílio.
- (D) Aumentar a dose de hidrocortisona e indicar hospitalização.

