



PROCESSO SELETIVO – EDITAL COREME/FM/Nº 01/2024

Instruções

1. **Só abra este caderno quando o fiscal autorizar.**
2. Verifique se o seu nome está correto na capa deste caderno e se a folha de respostas pertence ao **grupo C3**. Informe ao fiscal de sala eventuais divergências.
3. Durante a prova, são **vedadas** a comunicação entre candidatos e a utilização de qualquer material de consulta e de aparelhos de telecomunicação.
4. Duração da prova: **6 horas**. Cabe ao candidato controlar o tempo com base nas informações fornecidas pelo fiscal. O(A) candidato(a) poderá retirar-se da sala definitivamente após decorridas **3 horas** de prova. Não haverá tempo adicional para preenchimento da folha de respostas.
5. Lembre-se de que a FUVEST se reserva ao direito de efetuar procedimentos adicionais de identificação e controle do processo, visando a garantir a plena integridade do exame. Assim, durante a realização da prova, será coletada por um fiscal uma **foto** do(a) candidato(a) para fins de reconhecimento facial, para uso exclusivo da USP e da FUVEST. A imagem não será divulgada nem utilizada para quaisquer outras finalidades, nos termos da lei.
6. Após a autorização do fiscal da sala, verifique se o caderno está completo. Ele deve conter **120** questões objetivas, com 4 alternativas cada. Informe ao fiscal de sala eventuais divergências.
7. Preencha a folha de respostas com cuidado, utilizando caneta esferográfica de **tinta azul ou preta**. Essa folha **não será substituída** em caso de rasura.
8. Ao final da prova, é **obrigatória** a devolução da folha de respostas acompanhada deste caderno de questões.

Declaração

Declaro que li e estou ciente das informações que constam na capa desta prova, na folha de respostas, bem como dos avisos que foram transmitidos pelo fiscal de sala.

ASSINATURA

O(a) candidato(a) que não assinar esta capa será considerado(a) ausente da prova.

TABELA DE ABREVIÇÕES E VALORES LABORATORIAIS DE REFERÊNCIA

LISTA DE ABREVIÇÕES	ALGUNS VALORES DE REFERÊNCIA (ADULTOS)	
<p>AA – Ar ambiente AU – Altura Uterina AAS – Ácido Acetilsalicílico BCF – Batimentos Cardíacos Fetais BEG – Bom Estado Geral bpm – Batimentos por Minuto BRNF – Bulhas Rítmicas Normofonéticas Cr – Creatinina DU – Dinâmica Uterina DUM – Data da Última Menstruação FA – Fosfatase Alcalina FC – Frequência Cardíaca FR – Frequência Respiratória GGT - Gamaglutamyltransferase Hb – Hemoglobina Ht – Hematócrito HPMA – História Progressiva da Moléstia Atual IC_{95%} – Intervalo de Confiança de 95% IMC – Índice de Massa Corpórea ipm – Incursões por Minuto IRT – Tripsina Imunoreativa Neonatal IST – Infecção Sexualmente Transmissível mmHg – Milímetros de Mercúrio MMII – Membros Inferiores MV – Murmúrios Vesiculares P – Pulso PA – Pressão Arterial pCO₂ – Pressão Parcial de CO₂ PEEP – Pressão Expiratória Final Positiva pO₂ – Pressão Parcial de O₂ POCUS – Ultrassom <i>point-of-care</i> PS – Pronto-Socorro PSA – Antígeno Prostático Específico REG – Regular Estado Geral RHZE – R (rifampicina), H (isoniazida), Z (pirazinamida) e E (etambutol) RN – Recém-nascido Sat. – Saturação Temp. – Temperatura axilar TGO/AST – Transaminase Oxalacética/Aspartato Aminotransferase TGP/ALT – Transaminase Piruvática/Alanina Aminotransferase TPO – Tireoperoxidase TRAB – Anticorpo anti-receptor de TSH TSH – Hormônio tireo-estimulante TTGO – Teste de Tolerância a Glicose Oral U – Ureia UBS – Unidade Básica de Saúde USG – Ultrassonografia UTI – Unidade de Terapia Intensiva VHS – Velocidade de Hemossedimentação</p>	<p>Sangue (bioquímica e hormônios): Albumina = 3,5 a 5,5 g/dL Bilirrubina Total = 0,3 a 1,0 mg/dL Bilirrubina Direta = 0,1 a 0,3 mg/dL Bilirrubina Indireta = 0,2 a 0,7 mg/dL Cálcio iônico = 4,6 a 5,5 mg/dL ou 1,15 a 1,38 mmol/L Creatinina = 0,7 a 1,3 mg/dL Relação abuminúria/creatinina urinária = até 30 mg/g de creatinina Desidrogenase Láctica = menor que 240 U/L Ferritina: homens = 22 a 322 ng/mL mulheres = 10 a 291 ng/mL Ferro sérico: homens = 70 a 180 µg/dL mulheres = 60 a 180 µg/dL Fósforo = 2,5 a 4,8 mg/dL ou 0,81 a 1,55 mmol/L Globulinas = 2,0 a 3,5 g/dL LDL (maior ou igual a 20 anos) = desejável de 100 a 129 mg/dL HDL (maior de 20 anos) = desejável maior que 40 mg/dL Triglicérides (maior de 20 anos) = desejável menor que 150 mg/dL Glicemia em jejum = 70 a 99 mg/dL Lactato = 5 a 15 mg/dL Magnésio = 1,8 a 3 mg/dL Potássio = 3,5 a 5,0 mEq/L Proteína Total = 5,5 a 8,0 g/dL PSA = menor que 4 ng/mL Sódio = 135 a 145 mEq/L TSH = 0,51 a 4,3 mUI/mL Testosterona Livre = 2,4 a 32,0 pmol/L Estradiol = 1,2 a 23,3 ng/dL (fase folicular) Hormônio Luteinizante (LH) = até 12,0 UI/L (fase folicular) Hormônio Folículo Estimulante (FSH) = até 12,0 UI/L (fase folicular) Prolactina (PRL) = até 29 µg/L (não gestante) Proteína C Reativa (PCR) = 0,3 a 1,0 mg/dL Amilase = 28 a 100 U/L Lipase = inferior a 60 U/L Ureia = 10 a 50 mg/dL GGT: homens: 12 a 73 U/L mulheres = 8 a 41 U/L Fosfatase Alcalina: homens = 5,5 a 22,9 U/L mulheres pré-menopausa = 4,9 a 26,6 U/L mulheres pós-menopausa = 5,2 a 24,4 U/L Antígeno Carcinoembrionário (CEA) = até 5 ng/mL (não fumantes) até 10 ng/mL (fumantes) Índice Líquido Amniótico (ILA) = 8 a 18 cm</p> <p>Sangue (hemograma e coagulograma): Hemoglobina = 11,7 a 14,9 g/dL Hemoglobina Glicada = 4,3 a 6,1% Conc. hemoglobina corpuscular média (CHCM) = 31 a 36 g/dL Hemoglobina corpuscular média (HCM) = 27 a 32 pg Volume corpuscular médio (VCM) = 80 a 100 fL Amplitude de Distribuição dos Glóbulos Vermelhos (RDW) = 10 a 16% Leucócitos = 5.000 a 10.000/mm³ Linfócitos = 0,9 a 3,4 mil/mm³ Monócitos = 0,2 a 0,9 mil/mm³ Neutrófilos = 1,6 a 7,0 mil/mm³ Eosinófilos = 0,05 a 0,5 mil/mm³ Plaquetas = 150.000 a 450.000/mm³ ou µL Reticulócitos = 0,5 a 2,0% Tempo de Protrombina (TP) = INR entre 1,0 e 1,4; Atividade 70 a 100% Tempo de Tromboplastina Parcial Ativada (TTPA) R = até 1,2 Tempo de Trombina (TT) = 14 a 19 segundos</p>	
<p>VALORES DE REFERÊNCIA DE HEMOGLOBINA PARA CRIANÇAS</p> <p>Recém-Nascido = 15 a 19 g/dL 2 a 6 meses = 9,5 a 13,5 g/dL 6 meses a 2 anos = 11 a 14 g/dL 2 a 6 anos = 12 a 14 g/dL 6 a 12 anos = 12 a 15 g/dL</p>	<p>Gasometria Arterial: pH = 7,35 a 7,45 pO₂ = 80 a 100 mmHg pCO₂ = 35 a 45 mmHg Base Excess (BE) = -2 a 2 HCO₃⁻ = 22 a 28 mEq/L SpO₂ > 95%</p>	
<p>Doppler de artéria: Umbilical fetal, índice de pulsatilidade (PI) para 34 semanas = 0,5 a 0,99 Cerebral média fetal, índice de pulsatilidade (PI) para 34 semanas = 1,35 a 2,43</p>	<p>Líquor (punção lombar): Células = até 4/mm³ Lactato = até 20 mg/dL Proteína = até 40 mg/dL Líquido pleural ADA = até 40 U/L Líquido sinovial = leucócitos até 200 células/mL</p>	

01

Homem, 56 anos de idade, refere dor em toda parte superior do abdome há 8 dias, com piora à alimentação, acompanhada de náuseas e vômitos e parada de eliminação de gases e fezes. Tem febre há 2 dias. Nega colúria ou hipocolia fecal. Antecedentes pessoais: hipertensão arterial sistêmica, colecistectomia por via aberta, feita após surto de pancreatite aguda, há 6 anos. Já foi etilista, mas diz que parou de ingerir bebida alcoólica há 10 anos. Medicação em uso: anlodipino, enalapril, clortalidona e espironolactona. Está em regular estado geral, eupneico, icterico +/4+, afebril. Pulmão: murmúrio vesicular presente e simétrico. Coração: bulhas rítmicas e normofonéticas. Abdome: plano, normotenso, com dor à palpação em região epigástrica. Não tem sinais de irritação peritoneal.

• Exames laboratoriais:

Hb: 13,3 g/dL

Ht: 38%

Leucócitos: 13.450/mm³ (sem desvio)

Creatinina: 1,36 mg/dL

Ureia: 62 mg/dL

Amilase: 1.218 U/L

Ultrassom de abdome: dilatação da via biliar intra-hepática, com colédoco no limite superior da normalidade, não se caracterizando ponto de obstrução. Assinale a alternativa que apresenta o melhor exame para avaliar o paciente do caso descrito.

- (A) Colangiopancreatografia endoscópica.
- (B) Tomografia de abdome total.
- (C) Eletrocardiograma.
- (D) Colangiorressonância.

02

Mulher, 64 anos de idade, submetida à retossigmoidectomia com colostomia há 1 ano, por tumor obstrutivo de sigmoide, refere sangramento vivo pela colostomia. Já apresentou 7 episódios de sangramento pela colostomia nos últimos 10 meses, sendo necessárias várias transfusões de sangue. A endoscopia digestiva alta mostra varizes esofágicas e gastropatia congestiva. A tomografia mostra grande quantidade de vasos venosos abdominais dilatados. O tratamento desta paciente deve incluir

- (A) tratamento endoscópico de varizes de cólon e betabloqueador.
- (B) embolização da veia mesentérica inferior e betabloqueador.
- (C) cirurgia de descompressão ázigo-portal e ligadura da veia mesentérica inferior.
- (D) colectomia esquerda, com colostomia no transversos.

03

Mulher, 75 anos de idade, refere dor abdominal há 7 dias, acompanhada de anorexia, náuseas e vômitos. Há 1 dia, está sonolenta e só responde à dor retirando o membro. É diabética em uso de hipoglicemiantes orais e hipertensa. Diz que no ultrassom realizado há 30 dias tem litíase vesicular. Ao exame físico, apresentou mau estado geral, pálida, desidratada 3/4+, anictérica. FR de 30 ipm, Sat. O₂ de 85%, FC de 122 bpm, PA de 70x50 mmHg. Abdome distendido, com dor à palpação no ponto cístico. Qual é a conduta inicial mais adequada para esta paciente?

- (A) Intubação traqueal com sequência rápida e ventilação mecânica.
- (B) Ventilação com AMBU e máscara, sedação com propofol 1 mg/kg, succinilcolina 1 mg/kg e intubação traqueal.
- (C) Oxigênio por máscara, acesso venoso com reposição volêmica, noradrenalina 0,05 µg/kg/min, intubação traqueal, antibiótico.
- (D) Reposição volêmica com 1.000 mL de soro fisiológico, hemocultura, antibioticoterapia de amplo espectro e oxigênio por cateter nasal, 3 L/min.

04

Mulher, 35 anos de idade, procura o ambulatório com queixa de dor na região lombar inferior direita. A dor iniciou-se há cerca de dois meses após levantar um objeto pesado. É descrita como contínua e latejante, piorando ao se inclinar para a frente ou levantar objetos. Ao exame físico, apresentou sensibilidade localizada na área do triângulo lombar inferior, associada a abaulamento redutível, sem sinais de encarceramento ou estrangulamento. Qual é o tipo de hérnia mais provável desta paciente?

- (A) Spiegel.
- (B) Grynfelt-Lesshaft.
- (C) Obturatória.
- (D) Petit.

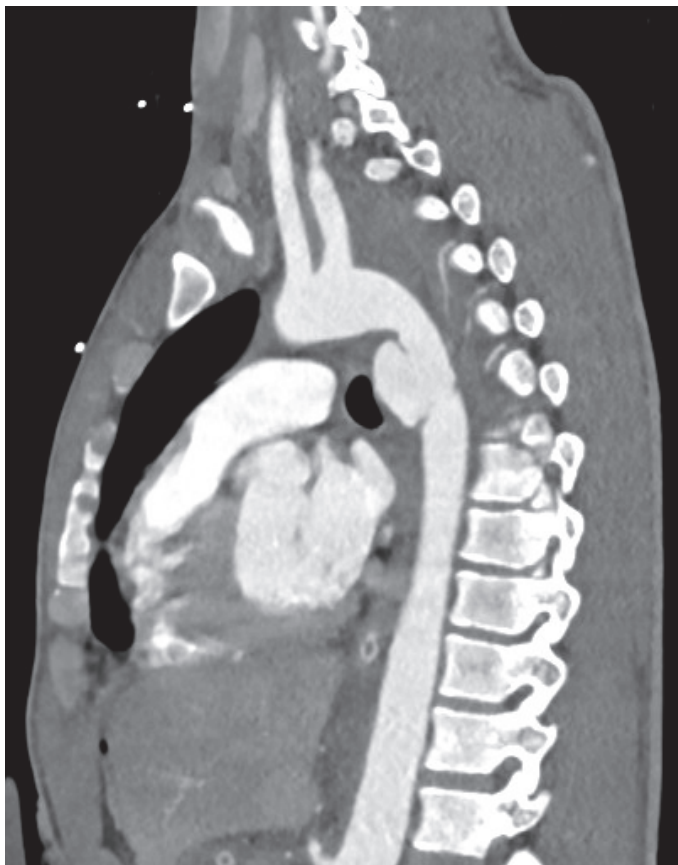05

Paciente, 26 anos de idade, vítima de queda de motocicleta, comparece no pronto-socorro referindo dor em pé e perna à esquerda. Tinha deformidade do joelho esquerdo, a perna esquerda com aumento de diâmetro (2x). O pé esquerdo estava frio com ausência de pulsos pediosos e tibial. Você está num pronto-socorro que dista 120 km do centro de trauma e o tempo para remoção é de, no mínimo, 6 horas. No serviço em que você está, tem centro cirúrgico com anestesista de plantão. A melhor conduta para salvar o membro deste paciente é

- (A) imobilização do membro com fixador externo.
- (B) fasciotomia dos quatro compartimentos.
- (C) enfaixamento do membro e vasodilatador.
- (D) analgesia e transferência imediata.

06

Um homem de 22 anos de idade foi vítima de colisão moto X muro. Chega no hospital de helicóptero. Via aérea: intubado para transporte (midazolan e fentanil), em ventilação mecânica, com FR de 16 ipm. Sat. O₂ de 95%, murmúrio vesicular presente bilateralmente, simétrico. PA de 70x60 mmHg, FC de 144 bpm. FAST positivo. Pelve fechada, clinicamente estável. Glasgow *coma core*: 3T. Tem abrasão na crista ilíaca esquerda e luxação do joelho esquerdo. Foi realizada a tomografia apresentada a seguir:



Durante a tomografia, a pressão arterial ficou inaudível. Pulso central: frequência de 150 bpm. Com este quadro clínico, deve-se realizar, imediatamente, a

- (A) laparotomia exploradora.
- (B) angiografia, para endoprótese de aorta.
- (C) passagem de REBOA.
- (D) toracotomia de urgência com clampeamento da aorta.

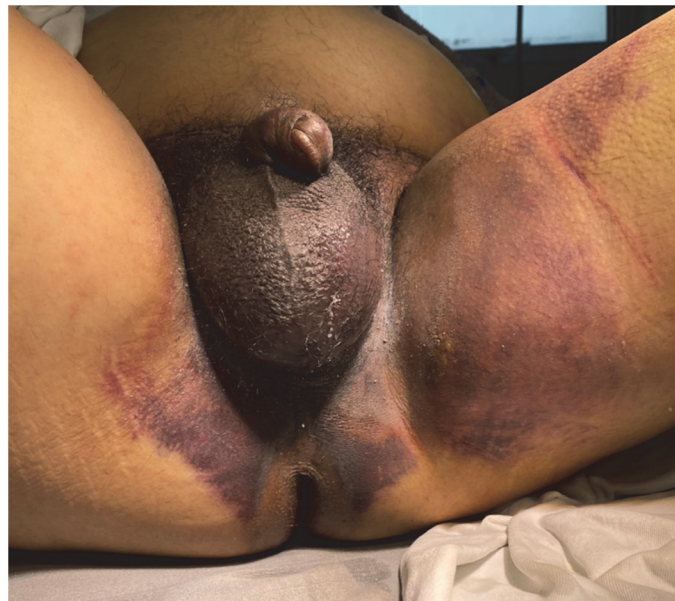07

Quais são os limites anatômicos do triângulo lombar inferior?

- (A) Crista ilíaca, margem lateral do músculo grande dorsal e margem medial do músculo oblíquo externo.
- (B) Crista ilíaca, margem lateral do músculo grande dorsal e margem lateral do músculo oblíquo interno.
- (C) Crista ilíaca, margem lateral do músculo quadrado lombar e margem lateral do músculo oblíquo externo.
- (D) Crista ilíaca, margem medial do músculo grande dorsal e margem medial do músculo oblíquo interno.

08

Homem, 52 anos de idade, vítima de queda de altura. Ao exame físico, foi achado hematoma na região perineal e saída de sangue pelo meato uretral, conforme imagem a seguir:



Assinale a alternativa que apresenta a melhor conduta.

- (A) Sonda de Foley.
- (B) Cistostomia por punção.
- (C) Uretrografia retrógrada.
- (D) Toque retal; sonda de Foley se próstata palpável.

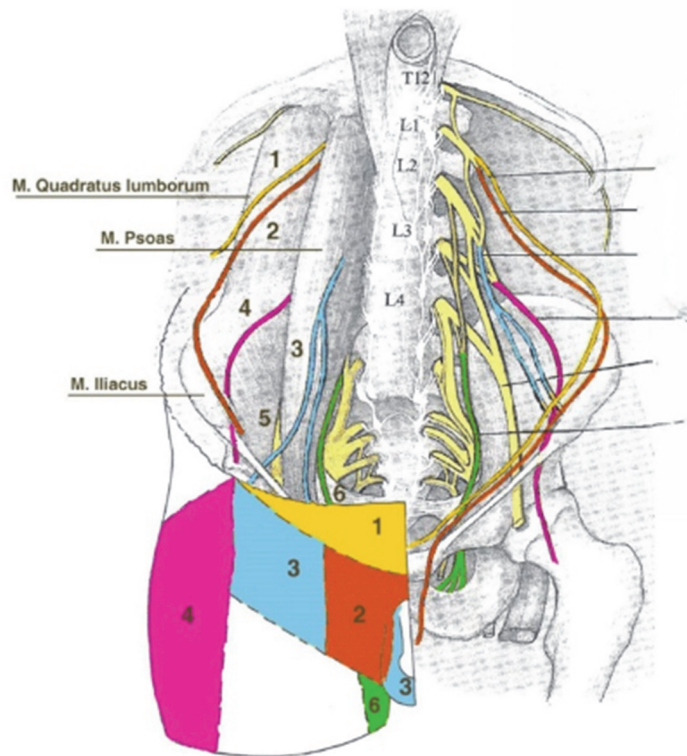
09

Homem, 25 anos de idade, refere que sofreu queda há 15 dias. Está com imobilização devido à fratura fechada de braço direito. Está tomando diclofenaco de sódio 50 mg em três tomadas diárias desde o evento. Toma ainda dipirona 1 g de 6 em 6 horas. Hoje, apresentou mal-estar, sudorese fria e dor abdominal em cólica. Apresentou também fezes amolecidas, enegrecidas e muito malcheirosas. Teve desmaio após a evacuação. Foi acionado o resgate que o trouxe para o pronto-socorro. Está pálido e sudorético. FR de 20 ipm, Sat. O₂ de 95%, PA de 90x70 mmHg, FC de 120 bpm, Glasgow: 15, neste momento. Tem ferimento de couro cabeludo na região occipital com 3 cm de extensão, agora sem sangramento significativo. O abdome é plano e normotenso com ruídos hidroaéreos presentes. Toque retal: melena. Em relação ao caso descrito, assinale a alternativa que apresenta as medidas iniciais que devem ser tomadas?

- (A) Tomografia de crânio imediata.
- (B) Oxigênio, acesso venoso, monitorização, exames de sangue e transfusão de concentrado de hemácias.
- (C) Oxigênio, acesso venoso, monitorização, exames de sangue, reanimação volêmica com 500 mL de soro fisiológico, endoscopia digestiva alta imediata.
- (D) Oxigênio, acesso venoso, monitorização, dosagem de hemoglobina e hematócrito, reanimação volêmica com cristalóide e tomografia de crânio.

10

Homem, 45 anos de idade, submeteu-se à operação de reparo de hérnia inguinal direita pela técnica de Lichtenstein. No pós-operatório, evoluiu com dor persistente no local da cirurgia que se irradia para a região adjacente. A dor é descrita como sensação de queimação, formigamento, choque elétrico ou pontada, muitas vezes acompanhada de hipersensibilidade da região. No exame físico, a dor irradia para a área identificada como número 3 em azul na figura a seguir:



Qual é o nervo mais provavelmente acometido nesta condição?

- (A) Nervo íleo-hipogástrico.
- (B) Nervo femoral.
- (C) Nervo íleo-inguinal.
- (D) Nervo genitofemoral.

11

Homem, 50 anos de idade, é portador de hérnia incisional gigante, com perda de domicílio. Antecedentes: diabetes melito e hipertensão arterial sistêmica. Índice de Tanaka de 50%, IMC de 40 kg/m². Não tem complicações agudas, como encarceramento ou estrangulamento. O paciente tem histórico de múltiplas cirurgias abdominais, resultando em hérnia que ocupa grande parte do abdome. No exame físico, a hérnia é classificada como M3M4W3, pela classificação da Sociedade Europeia de Hérnia. Qual é a conduta mais apropriada para o tratamento deste paciente, neste momento?

- (A) Hernioplastia incisional mediana com reforço pré-aponeurótico, à Chevrel.
- (B) Gastroplastia para perda ponderal antes da hernioplastia.
- (C) Pneumoperitônio progressivo pré-operatório.
- (D) Reparo robótico por E-TAP (Endoscopic Totally Extraperitoneal).

12

Homem, 25 anos de idade, foi encaminhado ao pronto-socorro pelo serviço de radiologia. Durante tomografia de abdome de rotina, o radiologista identificou vesícula biliar com espessamento de parede e cálculos em seu interior, baço aumentado de tamanho e muitas veias intra-abdominais. O paciente negava dor abdominal, febre ou alteração do hábito intestinal. Estava em bom estado geral, afebril, anictérico, eupneico. FR de 12 ipm, Sat. O₂ de 96%, em ar ambiente, FC de 78 bpm, PA de 122x80 mmHg. Abdome plano, flácido, sem dor à palpação. Assinale a alternativa que apresenta a indicação para este paciente.

- (A) Antibioticoterapia sistêmica e colecistectomia de urgência.
- (B) Colecistectomia programada, com antibioticoterapia profilática.
- (C) Antibioticoterapia sistêmica e colecistostomia.
- (D) Antibioticoterapia sistêmica e colangiografia endoscópica com papilotomia pré-operatória.

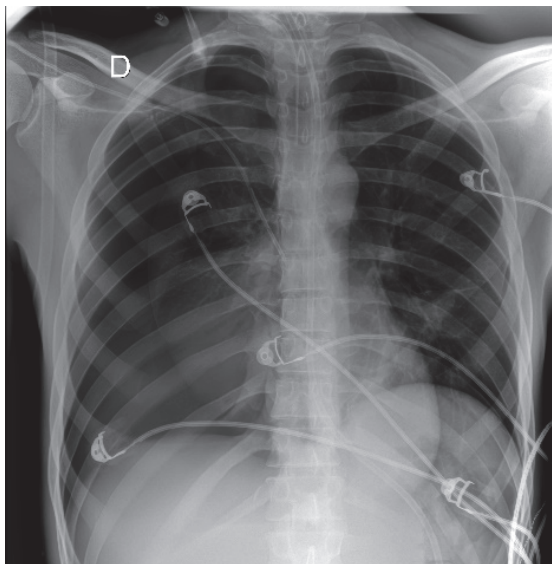
13

Mulher, 55 anos de idade, comparece no consultório com queixa de dor abdominal há vários meses. Descreve a dor como localizada na região da linha arqueada perto da borda lateral do músculo reto do abdome. A dor é intermitente, mas tem se tornado mais frequente e intensa nas últimas semanas. Piora com a atividade física e melhora com o repouso. No exame físico, observa-se e palpa-se protuberância na região da linha arqueada direita que aumenta de tamanho quando a paciente tosse ou faz manobra de Valsalva. Com suspeita de hérnia, decide-se solicitar exame para confirmar o diagnóstico. A ultrassonografia abdominal revela hérnia de Spiegel, caracterizada por protrusão de conteúdo abdominal através do espaço semilunar entre as fibras do músculo reto do abdome e a aponeurose lateral. A paciente está clinicamente estável e não apresenta sinais de estrangulamento ou obstrução intestinal. No tratamento cirúrgico desta condição, qual é o plano ideal para colocação da tela?

- (A) Pré-peritoneal.
- (B) Pré-aponeurótico, sobre a aponeurose anterior do músculo reto do abdome e do músculo oblíquo externo.
- (C) Intermuscular, entre o músculo oblíquo externo e o músculo oblíquo interno.
- (D) Intermuscular, entre o músculo oblíquo interno e o músculo transversos.

14

Após a passagem de cateter venoso em veia subclávia direita, foi feito o raio X de tórax apresentado a seguir:



Assinale a alternativa que apresenta a próxima conduta.

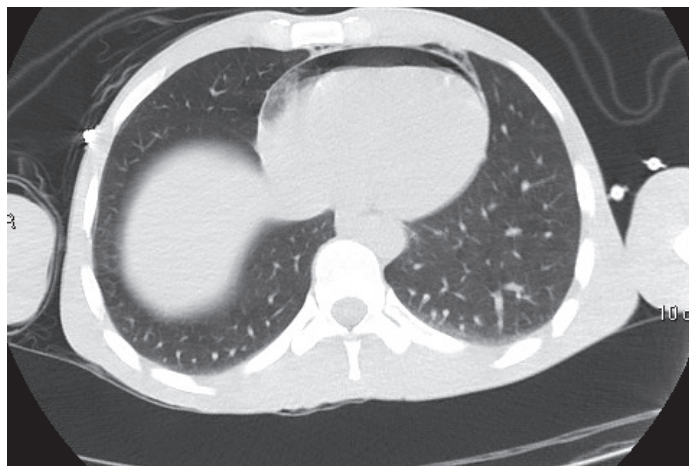
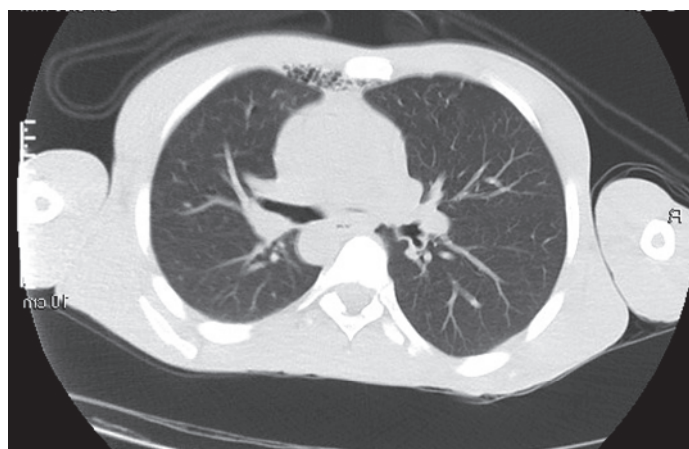
- (A) Drenagem torácica no 5º espaço intercostal e manter o cateter.
- (B) Retirada do cateter venoso e observação.
- (C) Videotoroscopia, com retirada do cateter sob visão direta.
- (D) Drenagem torácica no 5º espaço intercostal e retirada do cateter.

15

Homem, 29 anos de idade, foi vítima de ferimento por arma branca na região precordial.

- A: via aérea pérvia;
- B: murmúrio vesicular presente bilateralmente, saturação de O₂: 96%;
- C: pressão arterial: 130x90 mmHg, frequência cardíaca: 85 bpm;
- D: Glasgow coma score: 15;
- E: ferimento inciso, de 2 cm de extensão, em região paraesternal esquerda, na altura do segundo espaço intercostal, sem sangramento ativo e sem sinais de entrada ou saída de ar.

Realizou a tomografia de tórax apresentada a seguir:

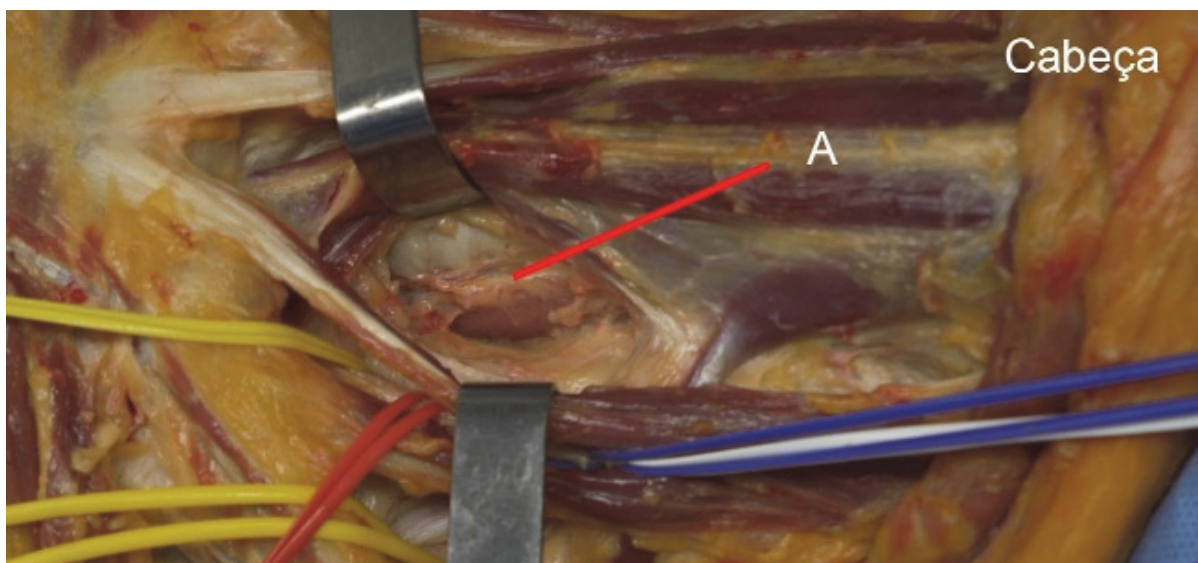


Em relação ao caso apresentado, qual deve ser o próximo passo?

- (A) Janela pericárdica.
- (B) Monitorização clínica e observação clínica.
- (C) Drenagem torácica à esquerda.
- (D) Sutura do ferimento e vacinação antitetânica.

16

Observe a imagem a seguir:

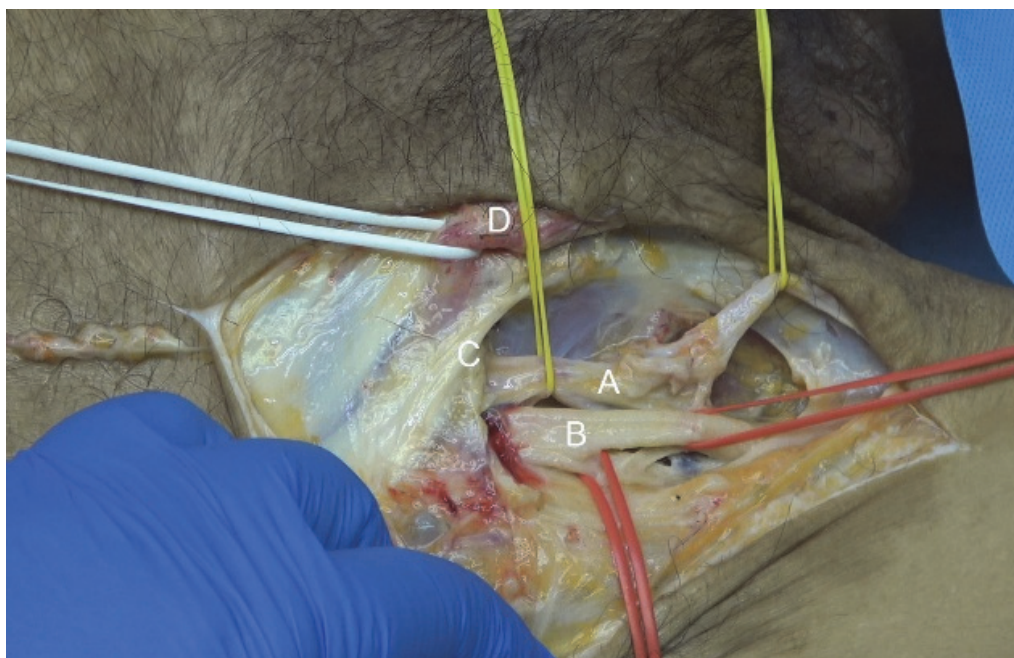


Em relação à imagem apresentada, a secção da estrutura apontada com a letra **A** causa:

- (A) Fístula quilosa.
- (B) Adução da prega vocal esquerda.
- (C) Elevação do diafragma esquerdo.
- (D) Abdução da prega vocal esquerda.

17

Observe a imagem a seguir:

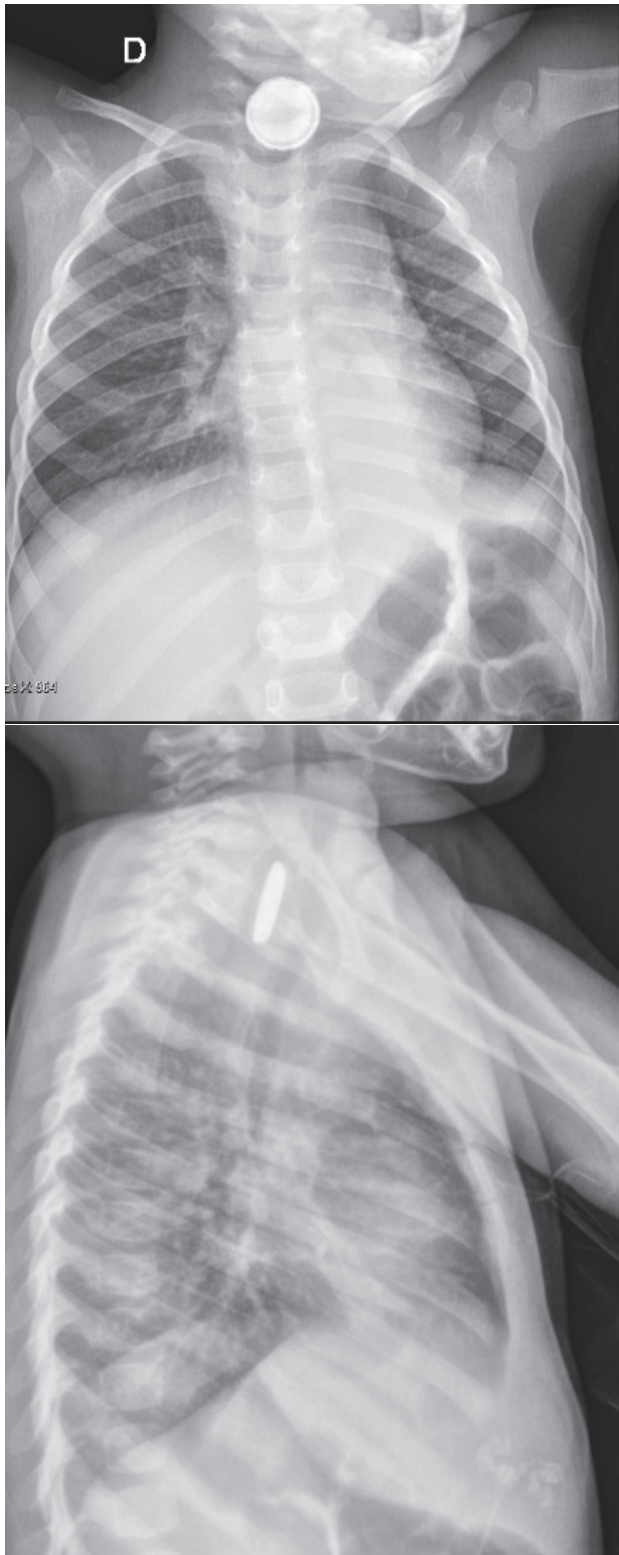


Em relação à imagem apresentada, qual é o local por onde se insinua hérnia crural?

- (A) Junto com a letra D.
- (B) Entre a letra C e a letra D.
- (C) Lateral em relação à letra B.
- (D) Medial em relação à letra A.

18

Criança engoliu uma bateria há 12 horas. Refere disfagia e sialorreia. Bebeu água, sem melhora. Realizou o raio X apresentado a seguir:

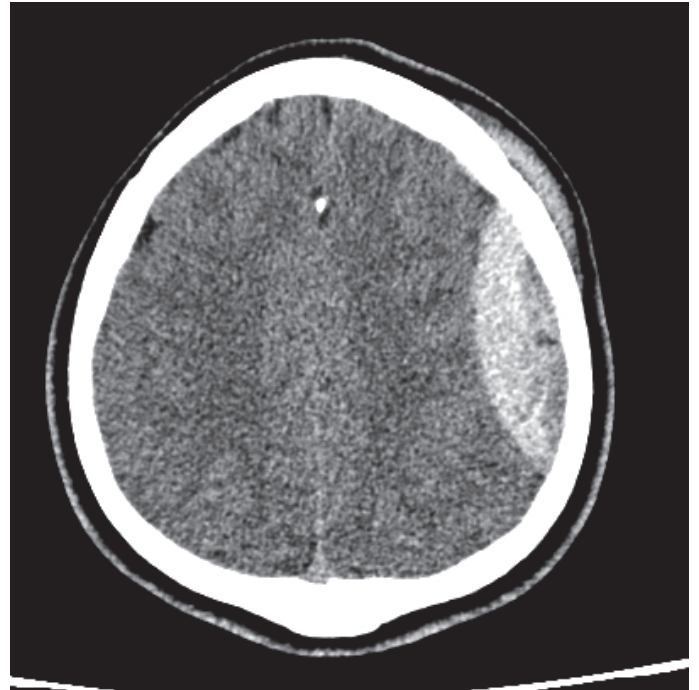

Em relação ao caso descrito, qual a conduta?

- (A) Endoscopia imediata.
- (B) Cervicotomia exploradora.
- (C) Toracotomia posterolateral direita.
- (D) Endoscopia após jejum de 8 horas.

19

Em uma Unidade de Pronto Atendimento (UPA), um paciente que caiu e bateu a cabeça é trazido pelo Serviço de Atendimento Móvel de Urgência (SAMU). Ao exame físico, apresentou-se corado e eupneico, com FR de 14 ipm, Sat. O₂ de 95%, FC 100 bpm, PA de 160x90 mmHg, Glasgow coma score: 14. Tem um hematoma subgaleal do lado esquerdo. Realizou a tomografia de crânio apresentada a seguir e a transferência para outro serviço foi solicitada.



Qual é o diagnóstico e que medidas devem ser tomadas para transferir este paciente com segurança?

- (A) Hematoma epidural – Intubação traqueal com sequência rápida, ventilação mecânica, manter a pressão arterial dentro da normalidade.
- (B) Hematoma subdural – Manter em proclive, oferecer oxigênio, manter em hipotensão controlada (permissiva).
- (C) Hematoma epidural – Manter em proclive, oferecer oxigênio, manter a pressão arterial dentro da normalidade.
- (D) Hematoma subdural – Intubação traqueal com sequência rápida, reanimação volêmica com 1.000 mL de Ringer lactato a 39 °C, manter pressão arterial dentro da normalidade.

20

Homem, 47 anos de idade, refere dor abdominal súbita em facada. Começou há 12 horas no epigástrio e logo irradiou para todo o abdome. Nega náuseas ou vômitos. Antecedentes: refere ser usuário de cocaína e toma 5 doses de pinga por dia. Está eupneico, mas desidratado. FC de 140 bpm, PA de 100x70 mmHg. Abdome com sinais de peritonite.

• Exames laboratoriais:

Hb: 15,8 g/dL

Ht: 45,6 %

Leucócitos: 8.150/mL

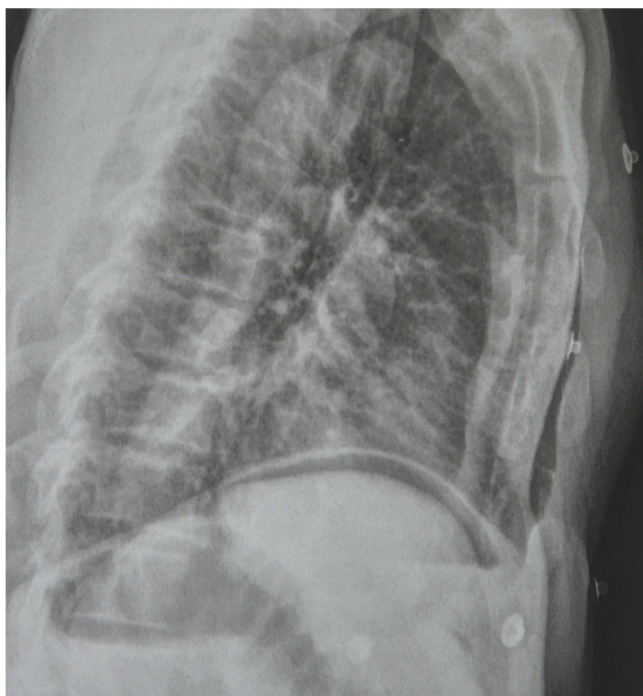
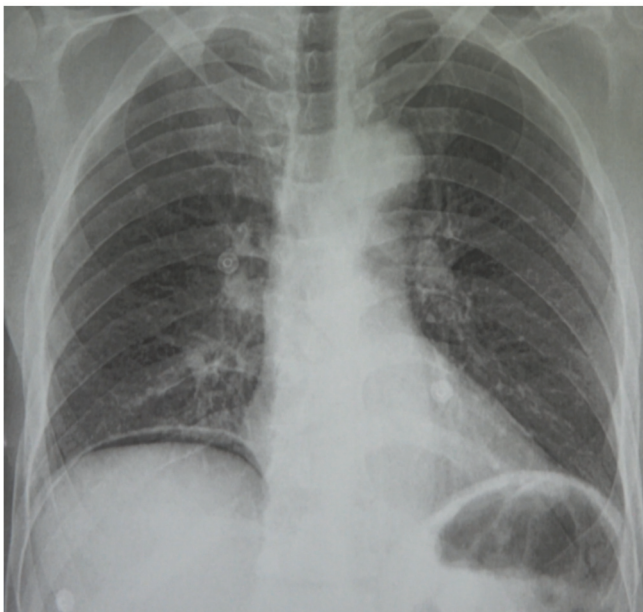Ureia: 40 mg/dL

Creatinina: 1,17 mg/dL

Proteína C reativa: 1,7 mg/dL

Amilase: 250 U/L

Realizou a radiografia apresentada a seguir:

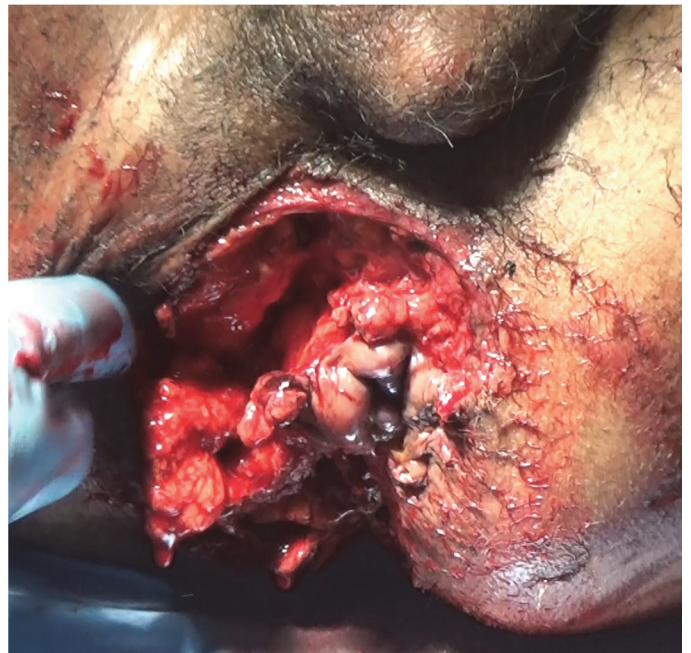

Quais devem ser as medidas clínicas iniciais e o tratamento?

- (A) Eletrocardiograma, enzimas cardíacas, analgesia, AAS, monitorização cardíaca e hidratação.
- (B) Reposição volêmica, monitorização e intervenção cirúrgica.
- (C) Jejum, reanimação volêmica, analgesia e observação clínica.
- (D) Jejum, reanimação volêmica com cristalóide, hemocultura, cultura de urina, antibioticoterapia empírica e observação clínica; tomografia em duas semanas.

21

Vítima de queda de altura, paciente comparece no pronto-socorro com sangramento perineal. Iniciada a reanimação por causa do sangramento perineal, o paciente foi levado ao centro cirúrgico. Observe o ferimento a seguir:

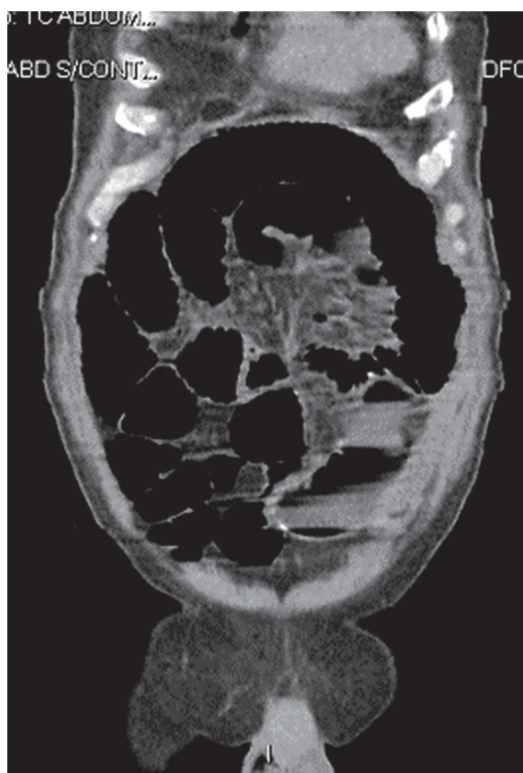
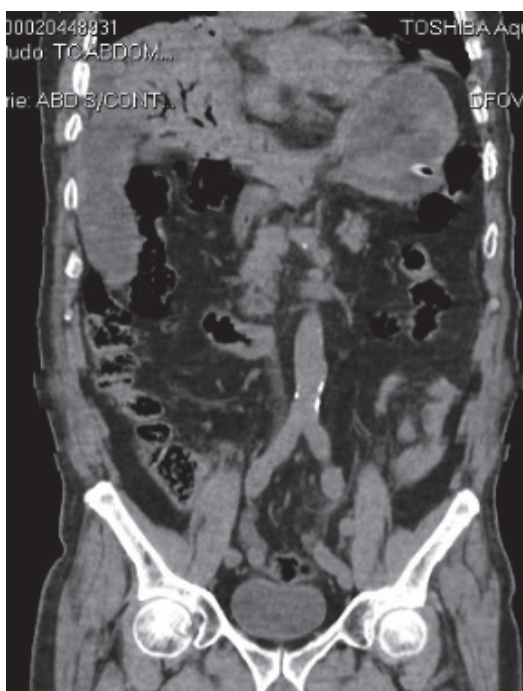


A conduta neste momento deve ser

- (A) avaliar o reto. Se tiver lesão, fazer a sutura do reto e o tamponamento da lesão.
- (B) avaliar o reto. Se não tiver lesão, fazer o debridamento e a sutura do ferimento.
- (C) avaliar o reto. Se tiver lesão, fazer a sutura primária do reto e o fechamento da lesão.
- (D) fazer colostomia em alça no cólon transversal e o fechamento da lesão perineal.

22

Homem, 73 anos de idade, refere dor abdominal difusa mais intensa no hipogástrio há 3 dias, anorexia e parada de evacuação. Há dois dias, começou a apresentar náuseas e vômitos. Nega disúria. Diabético e hipertenso, faz uso de metformina, gliclazida, captopril e sinvastatina. Nega cirurgias. Não fuma. Está em regular estado geral, descorado +/4+, desidratado, anictérico e afebril. Frequência respiratória: 17 ipm, saturação de O₂: 96%, pressão arterial: 120x75 mmHg, frequência cardíaca: 112 bpm. O abdome está distendido e doloroso à palpação, mas sem sinais de irritação peritoneal. Toque retal: fezes amolecidas de cor normal. Já foi iniciada hidratação venosa. Realizou a tomografia de abdome apresentada a seguir:

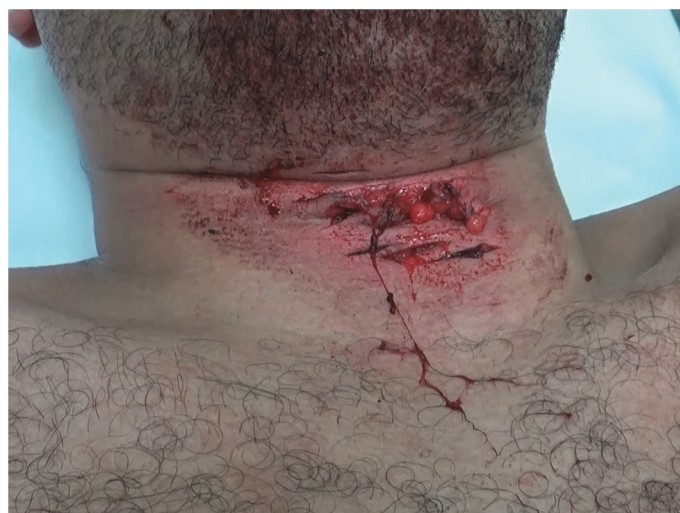

No cuidado deste paciente, quais devem ser os próximos passos?

- (A) Antibiótico e cirurgia.
- (B) Sonda nasogástrica, observação clínica por 24 horas e novo exame de imagem.
- (C) Hemocultura, antibiótico empírico e ultrassom de abdome superior.
- (D) Antibiótico, colangiorressonância e derivação da via biliar.

23

Homem, 30 anos de idade, autoagrediu-se com arma branca. Tem vários ferimentos em região cervical, na zona II, alguns com saída de ar. Está consciente e corado. FR de 20 ipm, Sat. O₂ de 98%, FC de 100 bpm, PA de 140x80 mmHg. Durante o atendimento, o paciente começou a ficar dispneico e agitado. Apresentou tosse com saída de sangue. Afastando os lábios da ferida, observou-se secção da traqueia. O paciente foi levado ao centro cirúrgico e anestesiado.



Qual é a técnica mais adequada para garantir a via aérea e como deve ser tratada a lesão cervical após o controle da via aérea?

- (A) Intubação com sequência rápida – Cervicotomia exploradora e traqueostomia pelo ferimento.
- (B) Intubação guiada por fibroscopia – Cervicotomia exploradora e sutura da traqueia, com traqueostomia abaixo da sutura.
- (C) Intubação traqueal guiada por fibroscopia – Cervicotomia exploradora com sutura da traqueia, sem traqueostomia.
- (D) Cricotireodostomia – Angiotomografia cervical, endoscopia e conversão da cricotireodostomia em traqueostomia.

24

Mulher, 28 anos de idade, comparece no pronto-socorro trazida do aeroporto, referindo dispneia há 2 semanas, associada à tosse seca e cansaço. Piora da dispneia há 48 horas. Está dispneica. FR de 24 ipm, FC de 135 bpm, PA de 130x90 mmHg, Sat.O₂ 90%, em ar ambiente. Pulmões: murmúrio vesicular presente bilateralmente, sem ruídos adventícios. Coração: bulhas rítmicas e normofonéticas.

• Exames laboratoriais:

Hb: 14,0 g/dL

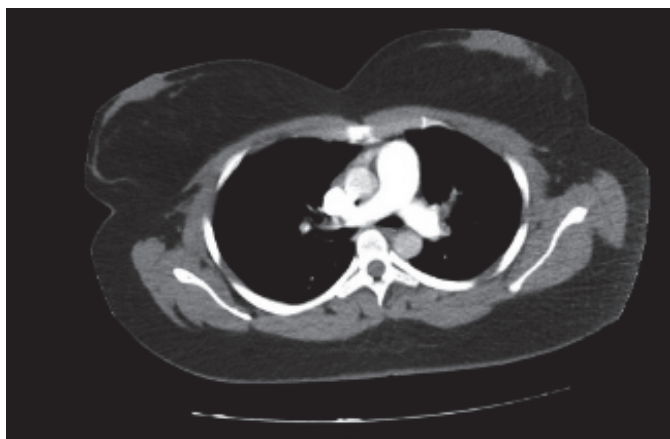
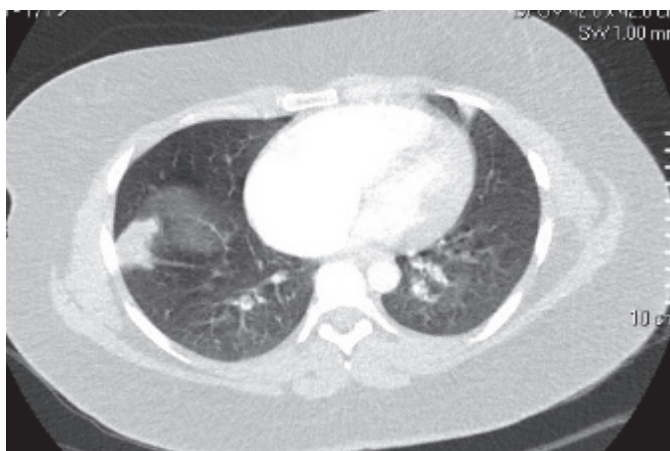
Ht: 42,2%

Leucócitos: 20.800/mm³ (bastonetes: 1%)

PCR: 6,3 mg/L

Dímero-D: > 20 ng/mL

A tomografia pode ser visualizada a seguir:

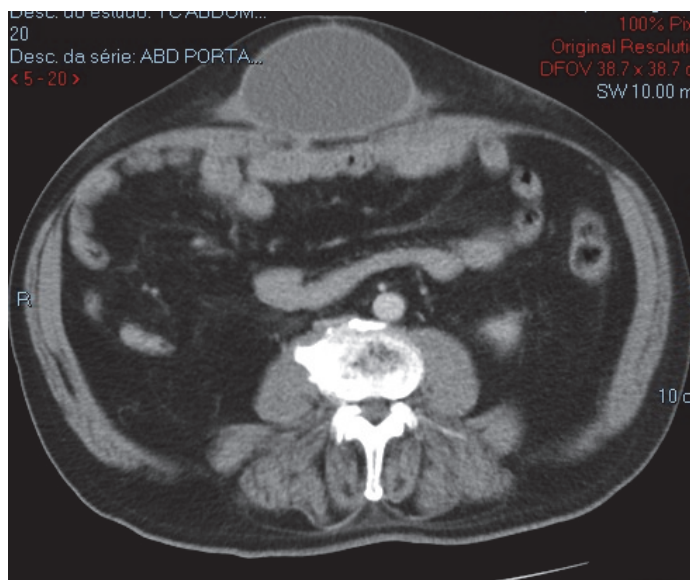


O tratamento desta paciente deve ser:

- (A) Cateter de O₂, colher hemocultura, iniciar antibioticoterapia empírica e fisioterapia respiratória e motora.
- (B) Cateter de O₂, colher hemocultura, iniciar antibioticoterapia empírica, fisioterapia respiratória e enoxaparina 60 mg de 12/12 horas.
- (C) Cateter de O₂, colher hemocultura, iniciar antibioticoterapia empírica e fisioterapia respiratória, enoxaparina 40 mg por dia.
- (D) Cateter de O₂, furosemida 40 mg IV, iniciar antibioticoterapia empírica e fisioterapia respiratória e motora.

25

Paciente, 79 anos de idade, foi operado há dois anos por hérnia incisional. Foi colocada tela de polipropileno *onlay*. Cerca de seis meses após a operação, começou a sentir abaulamento no local da incisão. Ao exame físico, tem abaulamento de consistência cística, móvel. Foi feita punção com esvaziamento, por três vezes, nos últimos 3 meses, mas o abaulamento retorna. Realizou a tomografia apresentada a seguir:



Qual é a melhor conduta para tratar o problema descrito?

- (A) Ressecção do cisto e retirada da tela; reavaliação para necessidade de nova tela em 3 meses.
- (B) “Destelhamento” do cisto e sutura da pele, mantendo a tela no local.
- (C) Ressecção do cisto e retirada da tela, com colocação de nova tela no mesmo ato.
- (D) Punção, antibioticoterapia e uso de cinta abdominal.

26

Mulher, 40 anos de idade, foi submetida à funduplicatura há 10 anos por doença do refluxo com sintomas típicos. Recordase apenas de ter feito endoscopia antes de ser operada. Ficou bem clinicamente por 9 anos. Há 1 ano, refere disfagia para sólidos, tendo procurado atendimento em pronto-socorro no último mês. É hipertensa há 5 anos e no último ano, iniciou uso de hipoglicemiante oral para diabetes recém diagnosticado após ter ganho 12 kg em 2 anos. Qual o motivo mais provável da disfagia nesta paciente?

- (A) Acalasia.
- (B) Gastroparesia relacionada ao diabetes.
- (C) Adenocarcinoma da transição esofagogástrica.
- (D) Migração da funduplicatura.

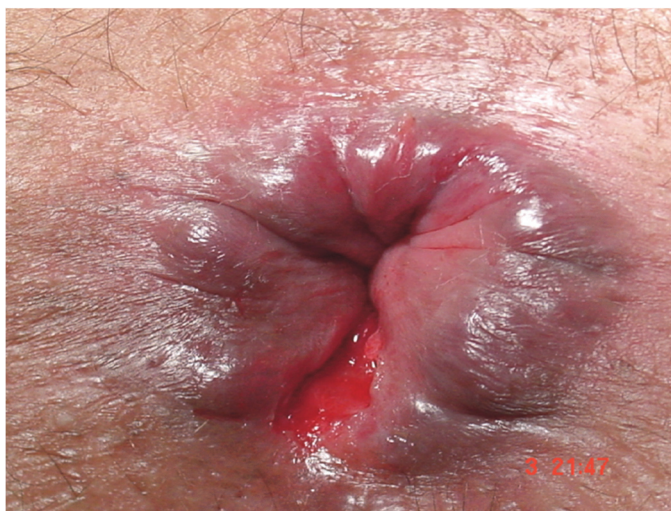27

Homem, 60 anos de idade, tabagista de longa data, realizou endoscopia digestiva alta por pigarro crônico, nega disfagia. Teve como achado uma lesão superficial elevada (tipo IIa) de esôfago a 20 cm da arcada dentária superior, medindo 1 cm. A biópsia mostrou tratar-se de um carcinoma espinocelular. Realizou tomografia que não mostrou espessamento esofágico significativo ou enfisema pulmonar. Depois realizou PET-CT ¹⁸F-FDG com achado de hiper captação isolada na região do esôfago médio. Assinale a alternativa que apresenta o próximo passo.

- (A) Solicitar ecoendoscopia para avaliar se há linfonodos regionais suspeitos.
- (B) Encaminhar para oncologia clínica avaliar a possibilidade de tratamento neoadjuvante com quimio e radioterapia.
- (C) Esofagectomia com linfadenectomia.
- (D) Solicitar broncoscopia para avaliar se há linfonodos regionais suspeitos.

28

Bailarina, 22 anos de idade, chorosa e tensa, refere dor intensa e sangramento vivo em todas as evacuações há quatro semanas. Hábito evacuatório duas vezes por semana com fezes endurecidas. Há um mês refere evacuações uma vez por semana. Nega relações sexuais de qualquer espécie até hoje. Sem antecedentes pessoais ou familiares importantes. Tem muito medo de ser examinada. Ao exame físico, apresentou a seguinte inspeção anal:



Com relação ao caso apresentado, assinale a alternativa correta.

- (A) O exame proctológico completo com toque retal e retoscopia guiam o tratamento.
- (B) A sintomatologia ocorre pela topografia da patologia ter origem endodérmica.
- (C) O diagnóstico diferencial de adenocarcinoma através de biópsia da região orientará a neoadjuvância.
- (D) O tratamento clínico é a melhor opção neste momento.

29

Em relação às complicações pulmonares no pós-operatório de cirurgias bariátricas e metabólicas, é correto afirmar:

- (A) Analgesia efetiva, mobilização e deambulação precoce são essenciais para sua prevenção.
- (B) A ventilação não invasiva está formalmente contraindicada.
- (C) A prova de função pulmonar no pré-operatório é essencial para sua prevenção.
- (D) O tromboembolismo pulmonar é a complicação mais comum.

30

A cirurgia bariátrica e metabólica está contraindicada em

- (A) pacientes com transtorno psiquiátrico não controlado.
- (B) pacientes em insuficiência renal dialítica.
- (C) pacientes com hepatopatia crônica com *Model of End-Stage Liver Disease* (MELD) = 08.
- (D) pacientes com doença cardiopulmonar grave.

31

Paciente, 30 anos de idade, teve ingestão de soda cáustica aos 27 anos de idade. Evoluiu com estenose e está com alimentação exclusiva por gastrostomia. Tentou tratamento por dilatação endoscópica apresentando perfuração esofágica que foi tratada clinicamente com antibioticoterapia. Na avaliação endoscópica, tem estenose intransponível a 12 cm da arcada dentária superior junto ao músculo cricofaríngeo. Assinale a alternativa que apresenta a melhor opção terapêutica.

- (A) Colonplastia com anastomoses no esôfago cervical e estômago por via retroesternal.
- (B) Colonplastia com anastomoses na faringe e estômago por via retroesternal.
- (C) Colonplastia com anastomoses na faringe e estômago pelo mediastino posterior.
- (D) Esofagectomia com gastroplastia e anastomose no esôfago cervical.

32

Em relação à gastrectomia laparoscópica para o tratamento do adenocarcinoma gástrico, é correto afirmar:

- (A) Não existem evidências de alto nível que permitam recomendar seu uso fora de protocolos de pesquisa.
- (B) Pode ser recomendada nas lesões distais avançadas cT4a.
- (C) Está consagrada pelo uso e deve ser a via preferencial.
- (D) Está em desuso, sendo substituída pela via robótica.

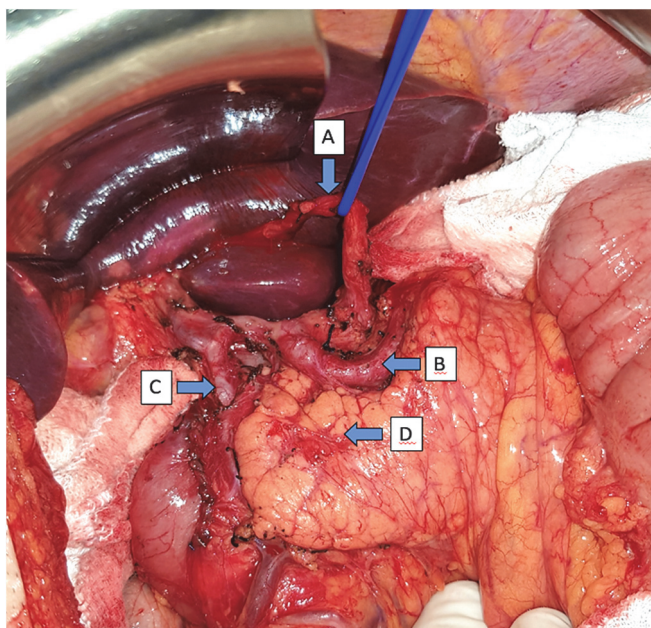
33

A Doença do Refluxo Gastroesofágico (DRGE) acomete grande parte da população ao redor do mundo com prevalência que pode chegar a 20% em diversos países. O manejo desta doença ainda é controverso, mas na atualidade existem grupos focados em padronizar o seu diagnóstico e o tratamento. Em relação à DRGE, assinale a alternativa correta.

- (A) A manometria auxilia no diagnóstico da DRGE através da medida da pressão de repouso do esfíncter inferior do esôfago.
- (B) O tratamento cirúrgico da doença do refluxo deve ser realizado em pacientes que apresentam hérnias hiatais mesmo sem a presença de esofagite erosiva.
- (C) Os consensos atuais da doença do refluxo gastroesofágico (Lyon e Lyon 2.0) utilizam além dos critérios pH-métricos, a presença de alterações endoscópicas específicas para definição da doença.
- (D) Os pacientes com sintomas atípicos da doença do refluxo, apresentam melhores respostas ao tratamento cirúrgico que ao clínico, devido ao refluxo não ácido que está muito presente nas queixas atípicas.

34

Ao término de uma gastrectomia total com linfadenectomia D2, o cirurgião principal solicitou ao residente do 2º ano que nomeasse as estruturas a seguir:



O residente, corretamente, respondeu o seguinte (A, B, C, D):

- (A) Artéria gástrica esquerda, artéria esplênica, artéria hepática comum, pâncreas.
- (B) Artéria hepática esquerda, artéria esplênica, artéria gastroduodenal, pâncreas.
- (C) Artéria hepática acessória, artéria gástrica esquerda, artéria gastroduodenal, mesocólon transverso.
- (D) Artéria hepática acessória, artéria esplênica, artéria gastroduodenal, pâncreas.

35

Homem, 32 anos de idade, hipertensão arterial de difícil controle. Em investigação para o quadro, foram diagnosticados tumores em ambas as adrenais, compatíveis com feocromocitomas, que foram operados com resolução do quadro de hipertensão. Também foi diagnosticado tumor em fossa posterior do crânio. Em exame de ressonância magnética de abdome, foram identificados inúmeros cistos em cabeça, corpo e cauda do pâncreas, compatíveis com neoplasias císticas serosas, bem como um nódulo sólido em cauda pancreática, hipervascularizado na fase arterial, com restrição à difusão e medindo 1,5 cm. Qual a hipótese diagnóstica mais provável?

- (A) Neoplasia Endócrina Múltipla Tipo 1.
- (B) Neurofibromatose tipo 1.
- (C) Síndrome de Von Hippel-Lindau.
- (D) Esclerose tuberosa.

36

Mulher, 32 anos de idade, assintomática, é encaminhada para avaliação de nódulo hepático em ultrassonografia de rotina. Nega comorbidades, história familiar relevante ou etilismo. Usa anticoncepcional oral há 12 anos. Ao exame físico, apresenta-se anictérica, sem estigmas de hepatopatia crônica, palpação abdominal sem alterações. Laudo da ultrassonografia: nódulo hiperecogênico bem delimitado em segmento 7 medindo 5,5 cm. Apresenta ressonância magnética que mostra nódulo bem delimitado em segmento 7 medindo 5,6 cm com hipersinal homogêneo em T2. As fases contrastadas evidenciam lesão hipervascular com contrastação lenta e enchimento centrípeto. A respeito do caso, é correto afirmar:

- (A) Os exames de imagem indicam o diagnóstico de hemangioma hepático, sendo a melhor conduta o seguimento clínico.
- (B) Trata-se de carcinoma hepatocelular, sendo indicada a ressecção regrada do segmento 7.
- (C) Os exames de imagem indicam o diagnóstico de adenoma hepatocelular. A conduta inicial, devido ao tamanho, baseia-se na suspensão dos anticoncepcionais orais, observação clínica e exames de imagem de controle em 6 meses.
- (D) Os exames de imagem indicam o diagnóstico de adenoma hepatocelular, sendo indicada a ressecção cirúrgica devido ao risco de malignização e/ou ruptura.

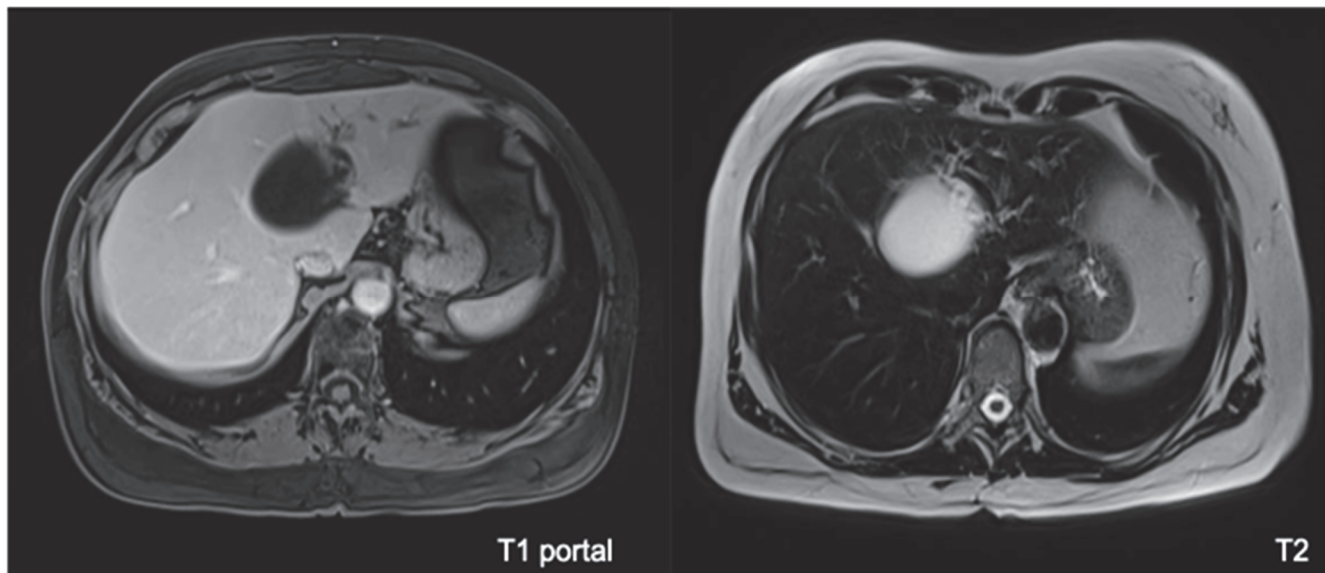
37

Em relação à etiologia da obesidade, pode-se afirmar:

- (A) Trata-se de problema comportamental.
- (B) A obesidade monogênica é bastante comum.
- (C) Há uma associação entre fatores genéticos e ambientais.
- (D) Os polimorfismos genéticos são raros.

38

Mulher, 50 anos de idade, natural e procedente de São Paulo, refere cisto hepático diagnosticado há 10 anos em ultrassonografia de rotina, na ocasião com 3,5 cm. Fez seguimento com exames periódicos, os quais mostraram crescimento do cisto. Realizou ressonância magnética de abdome superior que evidenciou lesão cística medindo 6,5 cm no segmento 4, com paredes regulares, alguns septos finos e exercendo compressão na via biliar esquerda com dilatação dos ramos biliares intra-hepáticos. Não existem outros cistos hepáticos. Exames laboratoriais mostram bilirrubina normal, discreto aumento de enzimas canaliculares e CA19-9: 25 UI/mL (normal até 37 UI/mL). A ressonância magnética é apresentada a seguir:



Considerando as informações clínicas e as imagens, qual é o diagnóstico e a melhor conduta para essa paciente?

- (A) Cisto hepático simples, seguimento clínico.
- (B) Cisto hepático simples, alcoolização do cisto.
- (C) Cisto hidático, injeção de solução salina hipertônica.
- (D) Neoplasia cística mucinosa (cistoadenoma biliar), hepatectomia esquerda.

39

A acalasia esofágica pode ser considerada o distúrbio motor mais frequente dentro das doenças esofágicas, causando grande perda da funcionalidade e qualidade de vida do paciente. Quanto ao tratamento da acalasia, assinale a alternativa que melhor representa o conhecimento atual sobre a doença.

- (A) O tratamento da acalasia depende das condições clínicas do paciente. Apesar de diversas alternativas, a cardiomiectomia cirúrgica é, ainda hoje, o tratamento padrão ouro na maioria dos casos.
- (B) A manometria de alta resolução apresentou uma grande evolução no conhecimento da doença. Através dela pode-se indicar o melhor tratamento possível para o paciente.
- (C) A recidiva da disfagia, após o tratamento da acalasia, está associada à progressão da doença, uma vez que o tratamento é paliativo na maioria dos casos.
- (D) A Cardiomiectomia Endoscópica (POEM) é o tratamento mais moderno da acalasia, apresentando resultados semelhantes à cardiomiectomia cirúrgica, sem aumento na taxa de refluxo gastroesofágico.

40

Homem, 63 anos de idade, no 7º dia pós-operatório de esplenectomia por suspeita de linfoma B de zona marginal esplênico. Retorna ao hospital com dor abdominal há 1 dia e febre sem calafrios. Ao exame físico, apresenta-se febril (Temp. de 38,2 °C), PA de 110x80 mmHg, FC de 96 bpm, abdome doloroso à palpação em hipocôndrio esquerdo, sem descompressão brusca. Realizou tomografia de abdome que mostrou coleção em topografia esplênica com volume aproximado de 70 mL. Qual a principal hipótese diagnóstica e conduta terapêutica para o paciente?

- (A) Fístula pancreática, antibioticoterapia e drenagem da coleção por radiointervenção.
- (B) Sepse pós-esplenectomia, antibioticoterapia com coberturas para bactérias encapsuladas.
- (C) Trombose da veia porta com hematoma infectado em loja esplênica, antibioticoterapia e laparoscopia diagnóstica.
- (D) Fístula entérica, antibioticoterapia e laparotomia exploradora.

41

Homem, 59 anos de idade, hipertenso controlado, apresenta epigastria de longa data com piora há 2 meses, associada à perda de 1 kg no período. Realizou endoscopia digestiva alta sendo observada lesão elevada de 2 cm, sem ulceração, em antro gástrico. A biópsia revelou tratar-se de adenocarcinoma bem diferenciado, tipo intestinal de Lauren. A ecoendoscopia demonstrou lesão restrita à mucosa (T1a), sem linfonodos suspeitos. A tomografia computadorizada não encontrou achados relevantes. Qual a melhor conduta?

- (A) Ressecção endoscópica.
- (B) Gastrectomia subtotal com linfadenectomia D1.
- (C) Gastrectomia subtotal com linfadenectomia D1+.
- (D) Gastrectomia subtotal com linfadenectomia D2.

42

Homem, 56 anos de idade, assintomático. Realizou endoscopia digestiva alta de rotina que teve como achado incidental abaulamento subepitelial em grande curvatura de corpo alto do estômago. Na investigação com ecoendoscopia, notou-se lesão de 4 cm localizada na 4ª camada da parede gástrica. Realizada punção com agulha fina cujo anatomopatológico revelou tratar-se de neoplasia fusocelular, imunohistoquímica com CD117 positivo, índice mitótico de 3%. A melhor conduta é

- (A) endoscopia seriada a cada 6 meses, e se a lesão crescer acima de 5 cm, indicar cirurgia.
- (B) ressecção endoscópica.
- (C) gastrectomia subtotal com linfadenectomia D2.
- (D) gastrectomia em cunha sem linfadenectomia.

43

Mulher, 56 anos de idade, em pós-operatório tardio de *bypass* gástrico. Procura pronto atendimento com queixa de colúria, icterícia e febre há 1 dia. É atendida em sala de emergência com FC de 130 bpm, PAM de 58 mmHg, icterícia +/4+. Exames laboratoriais mostram leucocitose, alterações compatíveis com colestase e lesão renal aguda. Provas de coagulação normais, exceto por discreta plaquetopenia (95.000/mm³). Ultrassonografia de abdome identificou múltiplos cálculos em vesícula biliar, dilatação de via biliar intra e extra-hepática causada por cálculo biliar impactado em colédoco distal. Realizada ressuscitação volêmica, iniciados vasopressor e antibioticoterapia. Qual a conduta mais apropriada nesse momento?

- (A) Drenagem biliar transparietohepática.
- (B) Colangiopancreatografia retrógrada endoscópica (CPRE) com papilotomia e limpeza da via biliar.
- (C) Colectomia, exploração da via biliar e drenagem com dreno de Kher.
- (D) Suporte intensivo e observação clínica.

44

Mulher, 54 anos de idade, no 9º dia pós-operatório de gastroduodenopancreatectomia por adenocarcinoma de papila duodenal. Está em tratamento de infecção de sítio cirúrgico devido à fístula da anastomose pancreatojejunal. Hoje, apresentou episódio de taquicardia e débito de 100 mL de conteúdo hemático pelo dreno abdominal. Após expansão volêmica, houve melhora da taquicardia. Em relação ao caso descrito, assinale a alternativa que apresenta a melhor conduta nesse momento.

- (A) Observação clínica.
- (B) Arteriografia.
- (C) Angiotomografia de abdome.
- (D) Laparotomia exploradora imediata.

45

Homem, 60 anos de idade, submetido à colecistectomia eletiva devido a pólipos em vesícula biliar há duas semanas. Relatório anatomopatológico mostrou adenocarcinoma da vesícula biliar, moderadamente diferenciado com invasão até a lâmina própria, margem do ducto cístico livre de neoplasia. Em relação ao diagnóstico, qual a conduta mais adequada nesse momento?

- (A) Quimioterapia adjuvante.
- (B) Seguimento clínico.
- (C) Ampliação da margem do leito hepático e linfadenectomia do hilo hepático.
- (D) Ressecção de via biliar extra-hepática, linfadenectomia do hilo hepático e anastomose biliodigestiva.

46

Mulher, 45 anos de idade, submetida à colecistectomia com colangiografia eletiva por calciose não complicada da vesícula biliar há 14 dias. Procedimento sem intercorrências. No 6º dia pós-operatório, procurou pronto-socorro com dor abdominal difusa. Submetida à laparoscopia diagnóstica com achado de coleperitônio devido à perda de ligadura do ducto cístico. Realizada limpeza do sítio cirúrgico, rafia do ducto cístico e drenagem da cavidade. Atualmente no 8º PO, paciente encontra-se em bom estado geral, com exames laboratoriais normais, porém apresenta débito de 240 mL de bile pelo dreno abdominal. Em relação ao caso apresentado, qual a melhor conduta nesse momento?

- (A) CPRE com passagem de prótese biliar.
- (B) Laparoscopia, resutura da via biliar e drenagem da cavidade.
- (C) Anastomose biliodigestiva.
- (D) Drenagem transparietohepática da via biliar.

47

Homem, 72 anos de idade, com antecedente de diabetes melito tipo 2, dislipidemia e obesidade. Há 2 meses, com dor em hipocôndrio direito. Realizou ultrassonografia de abdome que mostrou massa em lobo hepático direito medindo 9,0x8,5 cm. Realizou tomografia de abdome com contraste endovenoso que evidenciou fígado com bordas rombas e contornos levemente lobulados, além de lesão hipervascular medindo 9,1x8,7 cm com clareamento rápido do meio de contraste ocupando os segmentos 5, 6 e 7. Exame físico sem estigmas de hepatopatia crônica.

• Exames laboratoriais:

Hb: 13,7 g/dL

Plaquetas: 160.000/mm³

Bilirrubinas totais: 0,9 mg/dL

Bilirrubina direta: 0,5 mg/dL

Creatinina: 1,1 mg/dL

Albumina: 4,4 g/dL

Tempo de protrombina: 90% (INR= 1,1)

Sódio: 137 mEq/L

Alfafetoproteína: 42 ng/mL

Chlid-Pugh: A5

Model of End-Stage Liver Disease (MELD): 8

Endoscopia digestiva alta sem varizes esofagogástricas. Realizou volumetria com volume hepático total de 1.540 mL e volume do lobo esquerdo de 740 mL.

Considerando os dados clínicos, laboratoriais e radiológicos, qual a melhor conduta para o paciente?

- (A) Embolização seletiva do ramo portal direito e posterior reavaliação da volumetria do lobo hepático esquerdo.
- (B) Quimioembolização arterial do nódulo hepático.
- (C) Encaminhamento para transplante hepático.
- (D) Hepatectomia direita laparoscópica.

48

Mulher, 29 anos de idade, assintomática, realizou ultrassonografia de abdome solicitada pelo ginecologista que evidenciou nódulo hepático heterogêneo bem delimitado localizado em segmento 6 medindo 5,3 cm. Em uso regular de anticoncepcional oral há 8 anos. De acordo com o contexto clínico da paciente, qual o exame mais indicado para elucidação diagnóstica do nódulo hepático?

- (A) Tomografia computadorizada de abdome com contraste endovenoso.
- (B) Ressonância magnética de abdome superior, preferencialmente com contraste hepatoespecífico.
- (C) Perfil hepático e marcadores tumorais (CEA, CA19-9 e alfafetoproteína).
- (D) Biópsia hepática guiada por tomografia.

49

Em relação à expectativa de perda de peso após cirurgia bariátrica e metabólica, é correto afirmar:

- (A) Espera-se que o paciente atinja o seu peso ideal calculado pela Tabela Metropolitana.
- (B) O nadir da curva de perda de peso ocorre aos 6 meses.
- (C) No primeiro mês a perda de peso esperada é de 20% do peso total.
- (D) A perda de peso após um ano varia, em média, de 60 a 80% do excesso de peso, dependendo de características individuais do paciente e tipo de cirurgia.

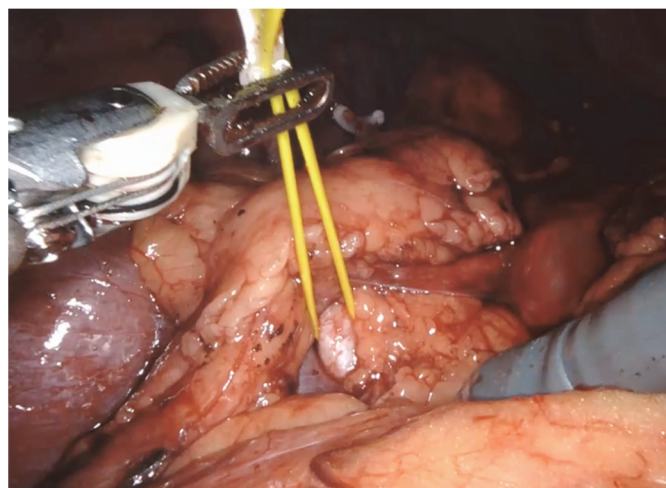
50

Em relação à perda de peso no preparo pré-operatório da cirurgia bariátrica e metabólica,

- (A) deve ser obrigatória para todos os pacientes.
- (B) pode ajudar a reduzir a morbidade cirúrgica em pacientes com IMC acima de 60 kg/m².
- (C) o balão intra-gástrico é o método mais utilizado para este fim.
- (D) farmacoterapia não está indicada uma vez que já houve falha anteriormente.

51

Paciente, 55 anos de idade, do sexo masculino, apresentando dor lombar, foi diagnosticado com um tumor renal após a realização de uma tomografia computadorizada do abdome. Decidiu-se pela realização de nefrectomia parcial direita. A imagem a seguir foi obtida durante o procedimento:



Qual a principal estrutura (destacada na imagem) que precisa ser identificada e preservada para evitar a isquemia renal?

- (A) Artéria renal.
- (B) Ureter.
- (C) Veia cava inferior.
- (D) Veia renal.

52

Paciente do sexo masculino, 62 anos de idade, foi submetido à biópsia de próstata por elevação do nível de PSA (15 ng/mL). A biópsia confirmou adenocarcinoma de próstata grau 8 de Gleason (4+4). Qual exame de imagem apresenta melhor caracterização do tumor primário e sua extensão loco regional?

- (A) Ressonância Magnética Multiparamétrica (RMmp) da próstata.
- (B) Tomografia Computadorizada (TC) de abdome e pelve.
- (C) PET-CT com 11C-colina.
- (D) Ultrassonografia transretal e Doppler colorido.

53

Paciente do sexo masculino, 55 anos de idade e sobrepeso, apresenta-se com sintomas de fadiga, diminuição da libido e disfunção erétil. O mesmo compareceu em consulta médica, pois tem amigos que recomendaram o uso de reposição de testosterona. Em relação ao diagnóstico de hipogonadismo, assinale a alternativa correta.

- (A) Os sintomas são altamente específicos para deficiência de testosterona e os exames laboratoriais têm pouca importância no diagnóstico nessa faixa etária.
- (B) A elevação dos níveis de testosterona é benéfica, podendo ser iniciada mesmo sem clareza de sintomas e/ou dosagem laboratorial, uma vez que seu uso promove bem-estar aos homens.
- (C) A elevação dos níveis de testosterona é arriscada, devendo ser evitada. O tratamento com atividade física e perda de peso deve ser a conduta em homens pelos riscos cardiovasculares.
- (D) A dosagem de testosterona total deve ser realizada e repetida para um diagnóstico formal de deficiência hormonal, por mais sugestivos que forem os sintomas.

54

Paciente do sexo feminino, 85 anos de idade, ex-tabagista e hipertensa, apresenta quadro de hematúria macroscópica indolor há 1 semana.

- Exames laboratoriais:
Hb: 11,0 g/dL
Cr: 0,9 mg/dL

Assinale a alternativa que apresenta a melhor conduta imediata para condução desse caso.

- (A) Iniciar investigação com tomografia de abdome e pelve, com contraste endovenoso.
- (B) Realizar cistoscopia e ureterosopia bilateral para identificar sítio de sangramento.
- (C) Realizar ultrassonografia das vias urinárias, urina tipo I e urocultura.
- (D) Antibioticoterapia empírica e solicitar dismorfismo eritrocitário para pesquisar hematúria renal.

55

Paciente do sexo feminino, 70 anos de idade, é hipertensa e durante exames de *check up*, achado lesão adrenal direita de 3 cm de tamanho em ultrassonografia de abdome. Lesão adrenal foi confirmada em exame de tomografia com contraste endovenoso. Assinale a alternativa que apresenta a conduta no caso neste momento.

- (A) Adrenalectomia direita laparoscópica.
- (B) Biópsia guiada por tomografia.
- (C) Avaliação metabólica e hormonal.
- (D) Complementar com ressonância magnética nuclear.

56

Paciente do sexo feminino, 47 anos de idade, com insuficiência renal crônica dialítica há 2 anos, está em seguimento no serviço para transplante renal. Causa da IRC - glomeruloesclerose segmentar e focal. Faz hemodiálise 3 vezes por semana por fístula arteriovenosa em MSE radial distal. Diurese residual 800 mL/dia. Sem outras cirurgias prévias. Altura 1,65 m. Peso 60 kg. Traz esposo, uma irmã e um amigo, candidatos para doação renal para transplante *inter vivos*, todos sem comorbidades e aptos para doação. Em relação ao caso descrito, assinale a alternativa correta.

- (A) Caso o esposo seja escolhido para ser o doador, será necessário autorização judicial devido não ter parentesco sanguíneo.
- (B) O amigo deve ser descartado como doador por não haver parentesco com a receptora.
- (C) Há necessidade de autorização judicial nos casos sem parentesco de até quarto grau.
- (D) A irmã deve ser descartada como doadora, pois a doença da receptora pode acometê-la.

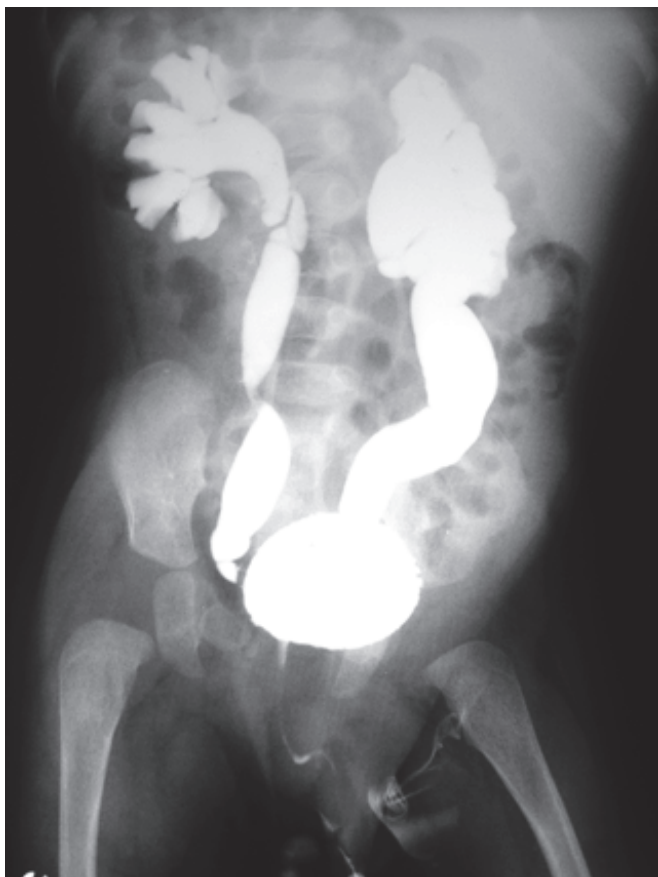57

As queixas urinárias são muito frequentes em mulheres. Em relação aos sintomas, assinale a alternativa correta.

- (A) As incontinências urinárias de esforço com lesão no esfíncter uretral apresentam o LPP (*Leak Point Pressure*) maior que 180 cm H₂O.
- (B) Mulher com perda urinária e urgência miccional que apresenta contrações não inibidas do detrusor no exame urodinâmico, deve ser tratada com cirurgia de Sling.
- (C) Medicamentos com efeito beta adrenérgico provocam contração do músculo detrusor.
- (D) Medicamentos com efeito anticolinérgico diminuem a contração do detrusor.

58

Feto do sexo masculino. Hidronefrose antenatal bilateral identificada com 34 semanas de gestação. Líquido amniótico normal. Bexiga com ciclos normais e diâmetro AP pelve renal direita 16 mm/pelve renal esquerda 12 mm. Dúvida quanto à dilatação ureteral. Nasceu saudável com 37 semanas, parto tipo cesárea. Confirmada hidronefrose bilateral em USG pós-natal no D3 e dilatação ureteral presente e intermitente. No sétimo dia de vida, realizou o exame de imagem a seguir:



Em relação ao caso descrito, assinale a alternativa que apresenta o exame realizado e o diagnóstico.

- (A) Cistografia miccional e refluxo vésico ureteral bilateral.
- (B) Uretrocistografia miccional e válvula de uretra posterior.
- (C) Urografia excretora e mega ureter congênito bilateral.
- (D) Cistografia miccional e duplicidade com refluxo à unidade inferior bilateral.

59

A cicatriz quelóide é considerada uma doença do processo de cicatrização. Dentre suas características, assinale a alternativa correta.

- (A) Está relacionada, especificamente, a situações de excesso de tração sobre a cicatriz.
- (B) Raramente, o paciente tem sintomas locais.
- (C) Não apresenta predileção étnica.
- (D) É mais comum na região pré-esternal e na linha média abdominal.

60

Em um paciente vítima de trauma facial com fratura cominutiva mandibular em franca insuficiência respiratória, qual a primeira opção para tentativa de acesso à via aérea na sala de emergência?

- (A) Intubação nasotraqueal.
- (B) Traqueostomia.
- (C) Intubação submental.
- (D) Intubação orotraqueal.

61

Qual o fator comum que enxertos de pele, enxertos de gordura e enxertos ósseos apresentam e que está diretamente associado à taxa de integração dos mesmos?

- (A) Características adequadas do leito receptor.
- (B) Espessura do enxerto.
- (C) Fixação do enxerto.
- (D) Localização anatômica.

62

Na ressuscitação aguda de um paciente queimado,

- (A) o uso de soluções coloides, como a albumina, auxilia na redução de perda de fluidos para o terceiro espaço e reduzem a mortalidade.
- (B) os cálculos para reposição volêmica inicial visam repor a perda de fluidos ocorrida no momento da queimadura e nas primeiras 24 horas.
- (C) o uso de parâmetros hemodinâmicos por cateter venoso central não é fidedigno do estado de hidratação, preferindo-se o volume de diurese por esta razão.
- (D) o cálculo de volume por peso e área queimada é menor do que em adultos.

63

Paciente internado por tempo prolongado em Unidade de Terapia Intensiva, sob intubação orotraqueal e sedação contínua, desenvolve úlcera de pressão em região sacral, classificada como tipo IV. Está febril e sem outros focos aparentes. Clinicamente estável. Assinale a alternativa correta.

- (A) Se o paciente está febril, outros focos devem ser reinvestigados e neste interim, curativos a vácuo realizado sobre a ferida mesmo sem desbridamento.
- (B) O uso de curativo a vácuo reduz as taxas de infecção pré-desbridamento.
- (C) O quadro febril pode estar relacionado à infecção dos tecidos desvitalizados ou quadro de osteomielite por contiguidade.
- (D) Desbridamento químico com papaverina auxilia na redução da flora bacteriana local.

64

Paciente tabagista (mais de 20 cigarros ao dia) irá submeter-se à rotação de um retalho ao acaso, recomenda-se que interrompa o hábito de fumar. Quanto à prescrição contínua de adesivos de nicotina, assinale a alternativa correta.

- (A) Reduz as taxas de perda do retalho por manter o paciente menos hipertenso.
- (B) Mantém o risco aumentado de perdas do retalho por vasoconstricção.
- (C) É a melhor alternativa que reduzir o uso de cigarro a 1 ou 2 cigarros ao dia.
- (D) Pode causar vasodilatação venosa com aumento de congestão do retalho.

65

Com relação ao tratamento do melanoma *in situ*, assinale a alternativa correta.

- (A) Recomenda-se de rotina o estadiamento com exames complementares de imagem como o PET-CT.
- (B) O acompanhamento dermatológico recomendado é mensal nos primeiros 6 anos.
- (C) A margem de segurança de ressecção recomendada em uma lesão em dorso é de 5 a 10 mm.
- (D) É indicada pesquisa de linfonodo sentinela.

66

Solicita-se avaliação de recém-nascido em UTI neonatal 3 horas após o nascimento. Apresenta mielomeningocele sacral sem sinais de rotura com diâmetro maior que 5 cm. Com relação ao tratamento cirúrgico,

- (A) o tratamento da lesão, no tempo mais precoce possível, está relacionado a melhor prognóstico neurológico funcional.
- (B) a dimensão do defeito não se correlaciona com as taxas de hidrocefalia pós-operatória.
- (C) o uso de retalhos de pele tem a vantagem de permitir o fechamento em plano único sem necessidade de fechamento dos envoltórios meníngeos.
- (D) a rotura da mielomeningocele aumenta os riscos de bexiga neurogênica e caracteriza emergência neurocirúrgica.

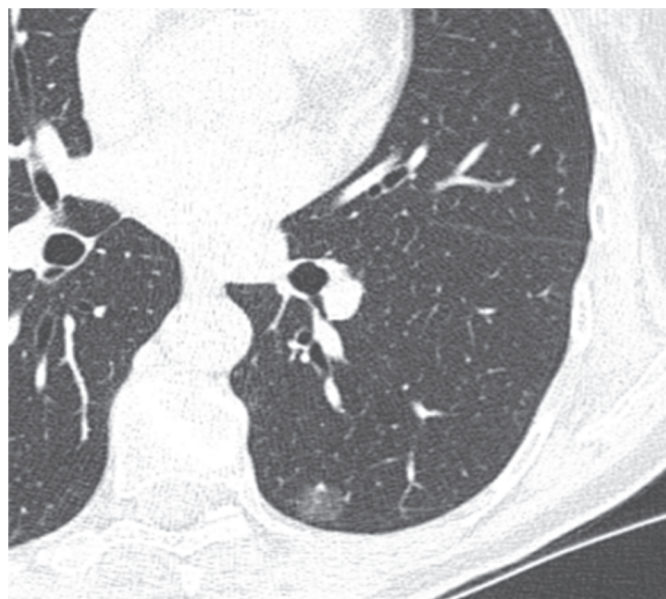67

Paciente, 27 anos de idade, apresenta o segundo episódio de pneumotórax espontâneo de pequeno volume relacionado ao período menstrual. Foi tratada conservadoramente. Quais etiologias devem ser consideradas, além de pneumotórax espontâneo primário?

- (A) Pneumotórax secundário a sequestro pulmonar e pneumotórax catamenial.
- (B) Pneumotórax relacionado a DPOC e linfangioleiomiomatose.
- (C) Linfangioleiomiomatose e pneumotórax secundário a sequestro pulmonar.
- (D) Pneumotórax catamenial e linfangioleiomiomatose.

68

Homem, 72 anos de idade, ex-tabagista 50 anos-maço, parou há 10 anos. Tem HAS e DM II controlados. Achado em tomografia de tórax de rastreamento para câncer de pulmão nódulo em vidro fosco puro menor que 2 cm em terço periférico do lobo inferior esquerdo (imagem da tomografia a seguir). Não tem linfonodomegalias mediastinais nem hilares e não tem evidência de metástases a distância. Feita biópsia transtorácica que confirmou adenocarcinoma primário de pulmão. Tem reserva cardiopulmonar suficiente para lobectomia.



Em relação ao caso apresentado, qual é a menor ressecção pulmonar ainda oncológicamente adequada para este paciente?

- (A) Ressecção em cunha incluindo o nódulo, com margem no mínimo igual ao tamanho do nódulo.
- (B) Segmentectomia anatômica incluindo o nódulo, com margem no mínimo igual ao tamanho do nódulo.
- (C) Lobectomia inferior esquerda.
- (D) Bi-segmentectomia anatômica incluindo o nódulo, com margem no mínimo igual ao tamanho do nódulo.

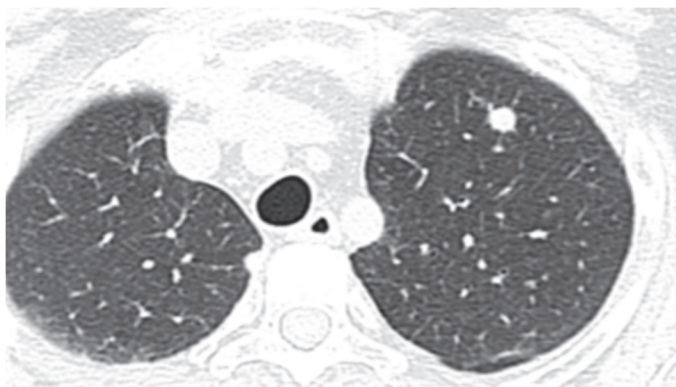
69

Mulher, 72 anos de idade, tabagista 40 anos-maço, portadora de DPOC e HAS compensadas. Achado em tomografia de tórax de rastreamento para câncer de pulmão um nódulo pulmonar de 1,8 cm, em terço central do lobo superior direito. Não tem linfonodomegalias mediastinais nem hilares, nem evidências de metástases a distância. A biópsia transtorácica confirmou tratar-se de adenocarcinoma primário de pulmão. A paciente tem reserva cardiopulmonar suficiente para lobectomia. Qual é a menor ressecção pulmonar, ainda oncológicamente, adequada para esta paciente?

- (A) Segmentectomia anatômica.
- (B) Ressecção em cunha.
- (C) Bi-segmentectomia anatômica.
- (D) Lobectomia superior direita.

70

Homem, 18 anos de idade, com antecedentes de tumor germinativo não-seminomatoso de testículo, foi submetido à orquiectomia radical e à quimioterapia sistêmica. Os marcadores tumorais, que eram elevados antes do tratamento, encontram-se em níveis normais. Apresenta um nódulo pulmonar suspeito para metástase que diminuiu de tamanho após a quimioterapia (imagem da TCa a seguir). Não há outras lesões suspeitas para metástases.



Em relação ao caso descrito, qual extensão da ressecção pulmonar é a mais indicada para a metastasectomia desse paciente?

- (A) Segmentectomia anatômica.
- (B) Lobectomia superior esquerda.
- (C) Bi-segmentectomia anatômica.
- (D) Ressecção em cunha incluindo a metástase pulmonar, com margens livres.

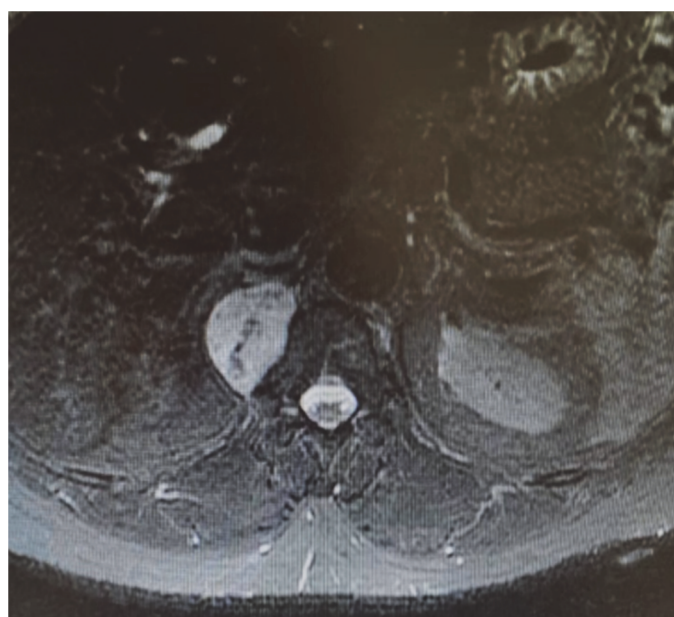
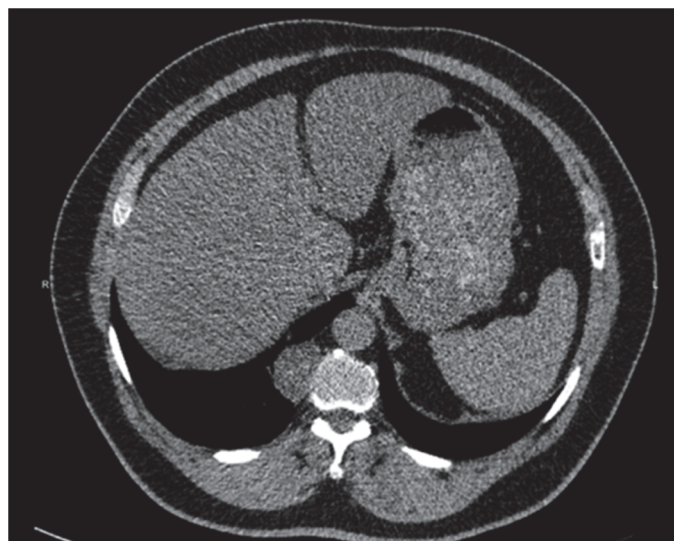
71

Paciente, 19 anos de idade, do sexo feminino, com diagnóstico de sequela de tuberculose pulmonar em lobo superior direito, comparece à consulta com queixa de tosse com secreção, dispneia e infecções de repetição. A tomografia de tórax confirma a presença de cavitação e bronquiectasias em lobo superior direito, inferior direito e superior esquerdo. Em relação à indicação cirúrgica, pode-se afirmar:

- (A) A dispneia é uma contraindicação para operação, pois denota insuficiência pulmonar.
- (B) A avaliação da reserva pulmonar deve garantir que a cirurgia possa ressecar todas as áreas doentes.
- (C) Não existe papel para operação neste caso, pois não temos hemoptise como queixa.
- (D) Devemos considerar esse caso como doença localizada e por isso a indicação cirúrgica é imperativa.

72

Homem, 48 anos de idade, procurou serviço de urgência por dor de forte intensidade relacionada à nefrolitíase. Na tomografia de abdome, foi achado tumor em mediastino. Imagens da tomografia e ressonância a seguir:



Em relação ao caso apresentado, qual a principal hipótese diagnóstica para esse tumor e o tratamento recomendado?

- (A) Linfoma Hodgkin e quimioterapia.
- (B) Tumor neurogênico e ressecção cirúrgica.
- (C) Cisto de duplicação esofágica e ressecção cirúrgica.
- (D) Tumor neurogênico e quimioterapia neoadjuvante seguida por ressecção cirúrgica.

73

Com relação as lesões traumáticas de aorta torácica, assinale a alternativa correta.

- (A) As lesões grau I (lesão limitada a íntima) e grau II (hematoma intramural) devem ser corrigidas o mais breve possível, se possível pela técnica aberta.
- (B) As lesões grau III (pseudoaneurisma) e IV (rotura) devem ser corrigidas o mais breve possível, se possível pela técnica endovascular.
- (C) As lesões traumáticas de aorta torácica, geralmente acontecem na aorta ascendente.
- (D) Quando optado pelo tratamento conservador das lesões, a pressão sistólica deverá ficar acima de 120 mmHg e a frequência cardíaca acima de 90 bpm, evitando o uso de betabloqueadores.

74

Paciente, 50 anos de idade, com história de broncopneumonia e em tratamento com antibioticoterapia há 6 dias, retorna ao pronto-socorro por nova queda do estado geral e dispneia. Realizado ultrassom de tórax e toracocentese diagnóstica com saída de 20 mL de líquido com aspecto purulento. Foi completada a investigação com tomografia de tórax que mostrou coleções pleurais loculadas com espessamento pleural. Foi internada, a conduta subsequente deve incluir

- (A) toracocenteses de repetição.
- (B) decorticação pulmonar.
- (C) drenagem torácica fechada.
- (D) somente troca de antibiótico.

TEXTO PARA AS QUESTÕES 75 E 76

Paciente, 32 anos de idade, consulta o médico ortopedista por queixa de alteração da coloração da mão quando eleva o braço direito. A paciente refere que nos últimos meses o sintoma tem ficado mais frequente, inclusive acordando com dor na mão e frialdade em todo o braço a depender da posição em que se deita. O médico examina, mas com o membro relaxado nenhuma assimetria é notada. Contudo, ao pedir para a paciente abduzir o braço e olhar para o mesmo lado da manobra, o pulso radial deixa de ser palpável.

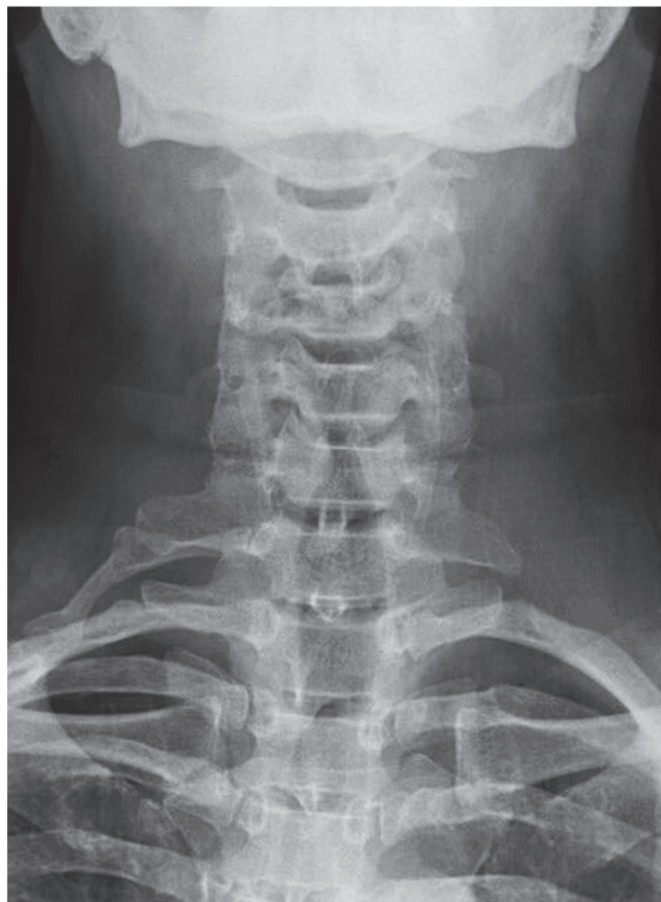75

Qual a hipótese diagnóstica e qual a manobra propedêutica realizada pelo médico?

- (A) Síndrome de Paget-Schroetter, teste de Elvey.
- (B) Síndrome do túnel do carpo, teste de Tinel.
- (C) Hérnia cervical, teste de Spurling.
- (D) Síndrome do desfiladeiro torácico, teste de Adson.

76

Como primeiro exame diagnóstico da paciente descrita, realizou-se o exame a seguir:



Em relação à paciente apresentada e o diagnóstico, trata-se de

- (A) uma hérnia cervical extrusa com necessidade de cirurgia urgente.
- (B) uma costela cervical e é necessário fazer a ressecção e reconstrução arterial.
- (C) síndrome do peitoral menor e é necessário desinsserir o músculo para descompressão do plexo braquial e da artéria.
- (D) uma banda escalênica e é necessário anticoagular enquanto a miomectomia não for realizada.

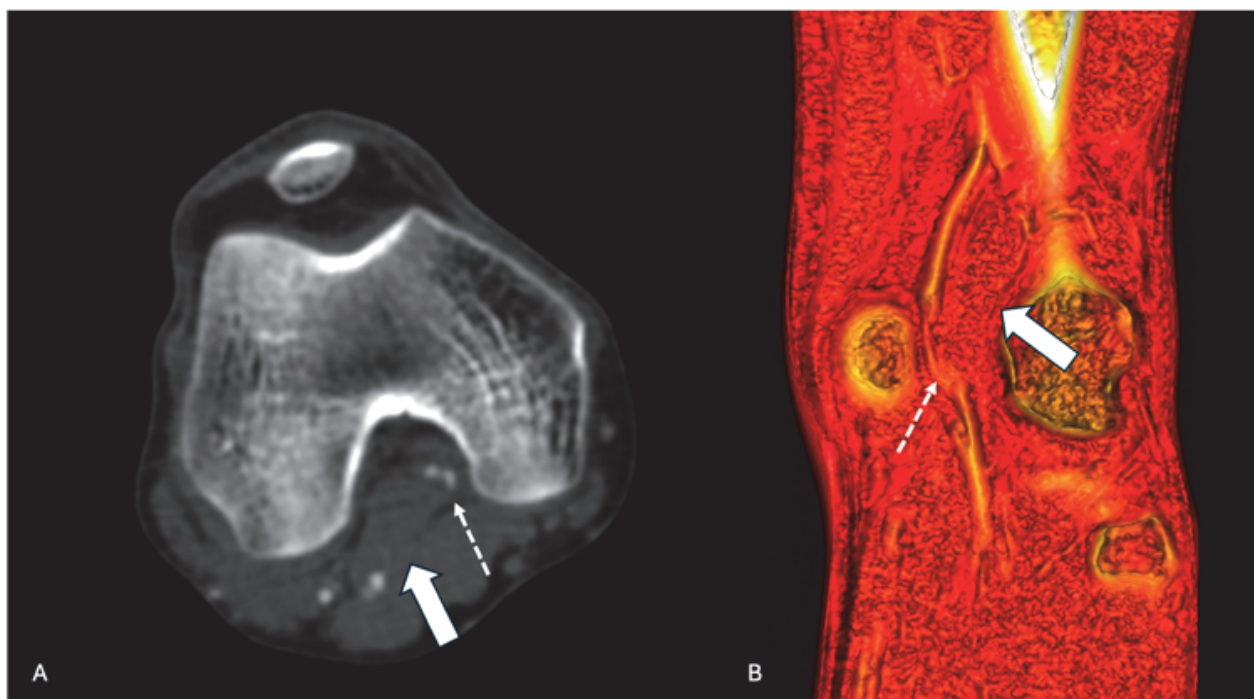
77

Com relação ao aneurisma de aorta abdominal na urgência, assinale a alternativa correta.

- (A) O sexo feminino apresenta maior risco de rotura.
- (B) A oclusão da artéria hipogástrica esquerda não aumenta o risco de colite isquêmica.
- (C) A rotura da aorta abdominal, geralmente, ocorre para o interior do peritônio.
- (D) A correção endovascular tem baixa aplicabilidade na emergência.

TEXTO PARA AS QUESTÕES 78 E 79

Jovem, 20 anos de idade, é admitido no pronto-socorro com queixa de dor na perna direita há 1 semana, com piora há 2 dias, com dor intensa em pé e panturrilha. Ao exame clínico, apresenta frialdade distal, o pulso femoral está presente e os demais ausentes. A perna está discretamente edemaciada em relação à contralateral. O antecedente pessoal inclui uso de cigarro eletrônico e maconha. Nega comorbidades. Uma angiotomografia é solicitada e revela as imagens a seguir:



Legenda: A: corte axial de angiotomografia com contraste endovenoso, fase arterial. B: reconstrução 3D da angiotografia, corte coronal. Seta grande: músculo gastrocnêmio medial. Seta pequena: artéria poplítea direita.

78

Em relação ao caso apresentado, qual a hipótese diagnóstica?

- (A) Tromboangeíte obliterante secundária ao tabagismo.
- (B) Síndrome do aprisionamento da artéria poplítea.
- (C) Trombose venosa profunda levando a oclusão da artéria poplítea por *Flegmasia Cerulea Dolens*.
- (D) Síndrome da pedrada por rotura do músculo gastrocnêmio.

79

Qual tratamento deve ser realizado?

- (A) Miotomia e enxerto arterial com veia safena magna.
- (B) Tromboembolectomia com Fogarty e fasciotomia medial.
- (C) Trombólise com cateter multiperfurado e injeção de alteplase.
- (D) Aquecimento passivo e anticoagulação endovenosa.

80

Homem, 30 anos de idade, comparece no pronto-socorro, trazido pelo resgate, vítima de acidente carro *versus* poste com colisão frontal em alta velocidade. A radiografia apresenta fratura de 1º e 2º arcos costais esquerdos, alargamento de mediastino e pequeno derrame pleural à esquerda. Assinale a alternativa correta.

- (A) Esses achados radiológicos são muito frequentes na população geral e o mecanismo de trauma não tem relação com os achados.
- (B) A fratura de arcos costais já explica os achados associados e não precisamos de novos exames.
- (C) Como o paciente é jovem, pode-se aguardar a sua alta para investigação ambulatorial de lesões associadas.
- (D) A hipótese de lesão traumática de aorta torácica deve ser considerada e uma angiotomografia de tórax deve ser solicitada na urgência.

81

Homem, 63 anos de idade, diabético, hipertenso, com história de etilismo importante, foi internado com febre e queda do estado geral. Os familiares referiram quadro de vômitos abundantes precedendo o quadro da internação, associados à ingestão de grande quantidade de álcool. Exames laboratoriais: leucocitose e proteína C reativa elevada. Radiografia de tórax: opacidade com cavitação em lobo inferior direito. Assinale a alternativa que corresponde à hipótese que deve receber o tratamento imediato na internação.

- (A) Abscesso pulmonar.
- (B) Aspergilose pulmonar.
- (C) Adenocarcinoma pulmonar.
- (D) Pneumonia viral.

82

Homem, 78 anos de idade, hipertenso, tabagista ativo, comparece no pronto-socorro, trazido por familiares, com queixa de dor abdominal em flanco esquerdo e região lombar esquerda de início súbito, associado à síncope em casa. Ao exame físico, apresenta hipotensão, sudorese e palidez das extremidades. A palpação abdominal apresenta massa abdominal pulsátil. Ultrassom de abdome à beira leito mostrou grande aneurisma de aorta abdominal com hematoma de retroperitônio. Qual diagnóstico provável e conduta?

- (A) Nefrolitíase, realizar tomografia de abdome sem contraste e prescrever escopolamina + analgésico forte.
- (B) Abdome agudo obstrutivo, realizar tomografia com contraste via oral e endovenoso + laparotomia exploradora.
- (C) Aneurisma de aorta abdominal com rotura tamponada, hipotensão permissiva e correção imediata, preferencialmente endovascular, se técnica disponível no serviço.
- (D) Espondilolistese com compressão de raiz nervosa, solicitar ressonância de coluna lombar e iniciar anti-inflamatório.

83

Durante a realização de exame ultrassonográfico morfológico fetal em uma paciente com 24 semanas de gestação, é identificada anomalia congênita renal bilateral grave no feto, com provável disfunção renal e diminuição do seu débito urinário. Quais são as repercussões fisiopatológicas mais prováveis nessa situação para a gestante e para o feto?

- (A) Oligodrâmnio e malformações cardíacas.
- (B) Oligoâmnio e hipoplasia pulmonar.
- (C) Polidrâmnio e extrofia de bexiga.
- (D) Polidrâmnio e restrição do crescimento intra-uterino.

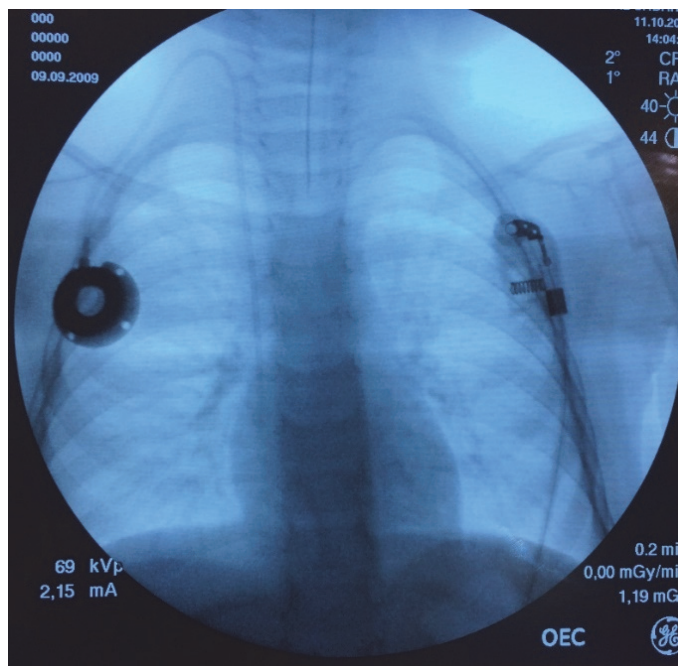
84

Lactente, 1 ano e 2 meses de idade, apresentando aumento intermitente de volume escrotal direito, indolor, notado nos últimos 2 meses. A mãe relata que habitualmente no período da manhã não há nenhuma alteração evidente e, no final do dia, ela nota o volume aumentado da bolsa testicular direita. Ao exame físico, não há espessamento do canal inguinal direito. Assinale a alternativa que descreve a principal hipótese diagnóstica e a conduta proposta nesse caso.

- (A) Hidrocele comunicante à direita / tratamento cirúrgico eletivo.
- (B) Hidrocele não comunicante à direita / tratamento cirúrgico eletivo.
- (C) Hidrocele comunicante à direita / conduta expectante até 3 anos de idade.
- (D) Hérnia inguinoescrotal à direita / tratamento cirúrgico eletivo o mais breve possível.

85

Menina, 5 anos de idade, com diagnóstico de neoplasia hematológica, é submetida à instalação de cateter totalmente implantável de longa permanência para administração de quimioterapia. A radioscopia realizada durante o procedimento revela a imagem apresentada a seguir:

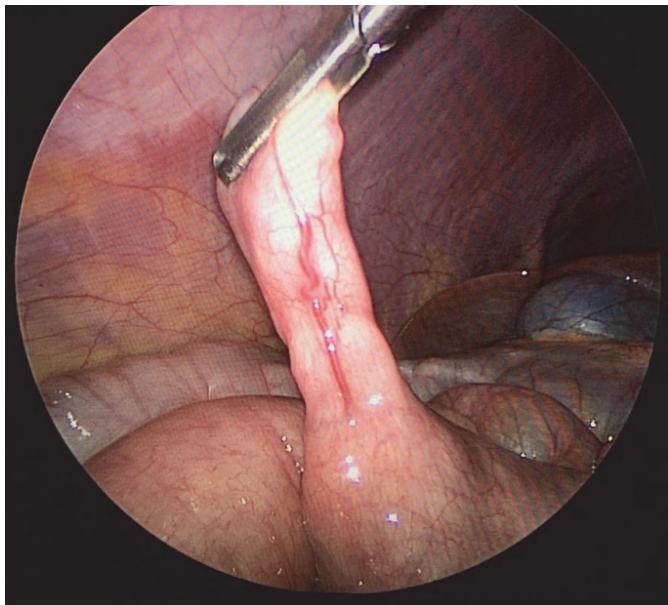


Analise a imagem apresentada e assinale a alternativa correta.

- (A) O cateter está bem posicionado.
- (B) O cateter está muito introduzido – extremidade no ventrículo direito.
- (C) O cateter foi inadvertidamente introduzido através da artéria carótida direita.
- (D) Há extravasamento de contraste no hemitórax direito.

86

Durante a realização de uma apendicectomia laparoscópica (apendicite em fase úlcero-flegmonosa) em um menino com 9 anos de idade, foi identificada uma estrutura tubuliforme em contiguidade com a borda antimesentérica do íleo terminal, a cerca de 40cm da válvula ileocecal, apresentada na imagem a seguir:



Assinale a alternativa que descreve o diagnóstico mais provável da estrutura em questão.

- (A) Divertículo de Meckel.
- (B) Duplicação ileal.
- (C) Apêndice ectópico.
- (D) Linfoma intestinal.

87

Neonato masculino prematuro (25 semanas de gestação), atualmente com três semanas pós-parto e peso de 1,2 kg, apresenta abaulamento inguinal direito, facilmente redutível, sugestivo de hérnia inguinal. O paciente foi extubado há 2 dias, ainda apresenta algum desconforto respiratório e necessidade de oxigênio suplementar. Assinale a alternativa que apresenta a melhor conduta com relação à programação cirúrgica para o tratamento da hérnia inguinal.

- (A) A herniorrafia deve ser realizada, imediatamente, por via laparoscópica.
- (B) A herniorrafia deve ser programada eletivamente, antes da alta hospitalar.
- (C) A herniorrafia deve ser realizada, imediatamente, por via aberta.
- (D) A herniorrafia deve ser programada ambulatorialmente para cerca de 3 meses após a alta hospitalar.

88

Menino, 9 anos de idade (peso: 35 kg), passageiro (restrito através do uso adequado de cinto de três pontos) do banco traseiro de um veículo envolvido em colisão (alta velocidade) contra um caminhão, é admitido no pronto atendimento de um hospital terciário. Na chegada à sala de emergência, identificam-se as seguintes alterações: FC de 140 bpm, pressão arterial sistólica de 70 mmHg, escala de coma de Glasgow – 13, pupilas isocóricas fotorreagentes, deformidade evidente na coxa esquerda, abdome doloroso à palpação profunda. Foram obtidos dois acessos venosos periféricos e instaladas duas expansões com 700 mL de solução fisiológica sequenciais. A ultrassonografia na sala de emergência (protocolo FAST) evidenciou líquido livre na cavidade peritoneal. Após a administração total da segunda expansão volêmica, a pressão arterial sistólica mantém-se em torno de 65 mmHg. Assinale a alternativa que descreve quais são os próximos passos para o atendimento adequado desse paciente.

- (A) Infundir mais uma expansão volêmica com 20 mL/kg de Ringer lactato e solicitar avaliação da equipe de ortopedia para tratamento da provável fratura de fêmur.
- (B) Encaminhar para realização de tomografia de crânio / abdome / pelve e solicitar avaliação da equipe da neurocirurgia.
- (C) Iniciar transfusão de concentrado de hemáceas e encaminhar ao Centro Cirúrgico para laparotomia exploradora.
- (D) Instalar um acesso venoso central e transferir o paciente para a Unidade de Terapia Intensiva Pediátrica para monitorização hemodinâmica mais adequada.

89

Lactente, 11 meses de idade, sem antecedentes mórbidos relevantes, apresentou evacuação sanguinolenta em grande volume (enterorragia) há 5 horas. Ao exame físico, o paciente encontra-se descorado ++/4+, taquicárdico, com abdome flácido à palpação. Os exames laboratoriais evidenciaram anemia (hemoglobina de 8,5 g/dL), sem outras alterações. Com relação ao provável diagnóstico desse paciente, assinale a alternativa correta.

- (A) A ultrassonografia abdominal é um exame altamente sensível para elucidação diagnóstica.
- (B) A colonoscopia deve ser solicitada com objetivo diagnóstico e terapêutico.
- (C) O exame que provavelmente definirá o diagnóstico é a cintilografia com tecnécio.
- (D) O trânsito intestinal é um exame altamente específico para elucidação diagnóstica.

90

Recém-nascido a termo, com 2 dias de vida, está apresentando vômitos biliosos há 1 dia, juntamente com distensão abdominal e ausência de eliminação de mecônio. Assinale a alternativa que apresenta as hipóteses diagnósticas possíveis nesse paciente.

- (A) Atresia de esôfago e anomalia anorretal.
- (B) Pâncreas anular e acalásia de esôfago.
- (C) Atresia intestinal e megacólon congênito.
- (D) Refluxo gastroesofágico e estenose hipertrófica de piloro.

91

Paciente do sexo feminino, 25 anos de idade, refere surgimento de nódulo cervical há 1 ano, com crescimento no período. Nega outros sintomas associados. Ao exame físico, apresenta nódulo de 4 cm em nível cervical III à direita, consistência cística, móvel e pouco doloroso, além de nódulo palpável endurecido de 1 cm em istmo da tireoide. Sem alterações na oroscopia ou no restante do exame cervical. Sobre o caso, é correto afirmar:

- (A) Entre os diagnósticos mais comuns, pode-se considerar doenças congênitas, como cisto branquial, porém não é possível excluir totalmente causas neoplásicas, como metástases linfonodais de neoplasias de tireoide ou de orofaringe, que podem ocorrer em pacientes jovens. A investigação deve envolver exame físico completo e exame de imagem como o ultrassom. A punção aspirativa por agulha fina é o exame que permite estabelecer um diagnóstico etiológico.
- (B) Como a paciente é jovem e o nódulo tem consistência cística, pode-se descartar as causas neoplásicas e afirmar que trata-se de doença congênita, provável cisto branquial ou linfonodomegalia reacional. Não são necessários exames complementares na investigação e não é necessário abordar cirurgicamente o nódulo, exceto se apresentar queixa estética.
- (C) Como a paciente é jovem e sem fatores de risco e o nódulo apresenta consistência cística, pode-se descartar causas neoplásicas e afirmar que trata-se de doença congênita, provável cisto branquial. É indicada a punção aspirativa por agulha fina guiada por ultrassom, um método tanto diagnóstico quanto terapêutico, pois permite o esvaziamento do conteúdo do nódulo.
- (D) Entre as possibilidades diagnósticas, pode-se considerar doenças congênitas, como cisto branquial, mas também causas neoplásicas, como metástases linfonodais de sítio primário oculto. A punção por agulha fina não é capaz de estabelecer um diagnóstico, uma vez que se trata de nódulo de conteúdo cístico, sendo indicada a biópsia excisional do nódulo para análise histológica.

92

Mulher, 43 anos de idade, previamente hígida, comparece à consulta no Ambulatório de Cirurgia de Cabeça e Pescoço, por alterações nos exames laboratoriais. À entrevista a paciente assintomática negava história de fraturas ósseas, nefrolitíase ou dores em membros. Apresenta densitometria óssea com resultado normal para a idade e ultrassonografia de rins e vias urinárias sem alterações. Exames laboratoriais conforme tabela a seguir:

Exame	Resultado	Referência
Cálcio total (mg/dL)	11,8	8,6 - 10,2
PTH (pg/mL)	125	15 - 65
Fósforo (mg/dL)	2,7	2,7 - 4,5
Vitamina D (ng/mL)	35	30 - 60
Creatinina (mg/dL)	1,1	0,7 - 1,3
Ureia (mg/dL)	20	10 - 50
Calciúria de 24 horas (mg/dia)	410	55 - 220

Assinale a alternativa que contempla a melhor condução para o caso apresentado.

- (A) Indicar tratamento cirúrgico, apesar de paciente assintomática.
- (B) Solicitar cintilografia de paratireoide para confirmar o diagnóstico de hiperparatireoidismo primário.
- (C) Como paciente não apresenta lesão de órgão alvo, proceder com observação clínica.
- (D) Administrar hipocalcemiantes orais e repetir exames de laboratório.

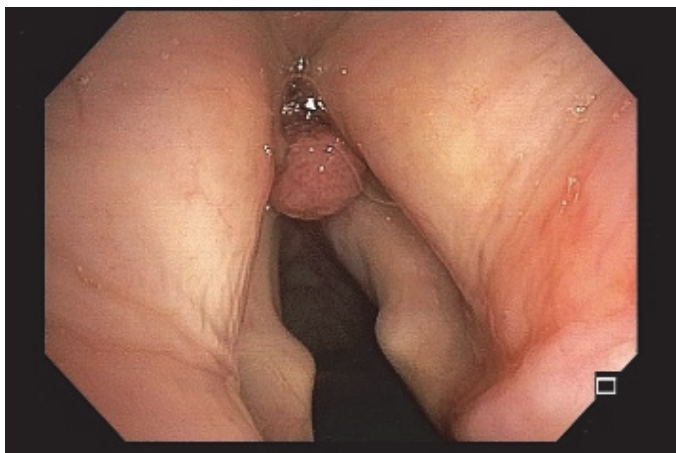
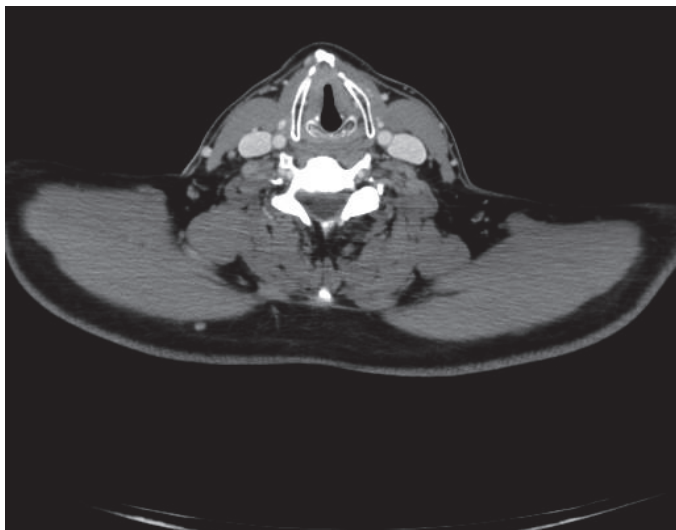
93

Em relação ao hipertireoidismo, assinale a alternativa correta.

- (A) O tratamento ablativo com iodo radioativo conduz, na maioria dos casos, ao eutireoidismo. É o tratamento preconizado para portadores de Doença de Basedow-Graves com oftalmopatia associada.
- (B) O risco operatório inerente a essa condição metabólica deve ser minimizado pela administração de drogas beta-agonistas por 5 dias antes do procedimento cirúrgico, para evitar o risco de tempestade tireotóxica.
- (C) Seu diagnóstico demanda a detecção de títulos elevados do anticorpo antitireoperoxidase (anti-TPO).
- (D) A tireoidectomia é uma das modalidades terapêuticas disponíveis, mesmo com potencial maior de dificuldade e complicações como sangramento durante a cirurgia.

94

Paciente do sexo masculino, 78 anos de idade, hipertenso, diabético, com insuficiência renal crônica não-dialítica, ex-tabagista com carga tabágica de 150 anos-maço, com queixa de disfonia há 6 meses. O paciente alimenta-se normalmente por via oral e nega queixas respiratórias. Na investigação, foi diagnosticado com um carcinoma epidermoide de laringe. Realizou exames de estadiamento (tomografia e nasofibrolaringoscopia a seguir), além de uma endoscopia digestiva alta, a qual não mostrou alterações. Ambas as pregas vocais são móveis, a tomografia não apresenta metástases linfonodais e nem à distância.



Em relação ao diagnóstico, os exames de estadiamento realizados e as opções de tratamento, pode-se afirmar que o carcinoma epidermoide é o tipo mais comum de neoplasia da laringe e

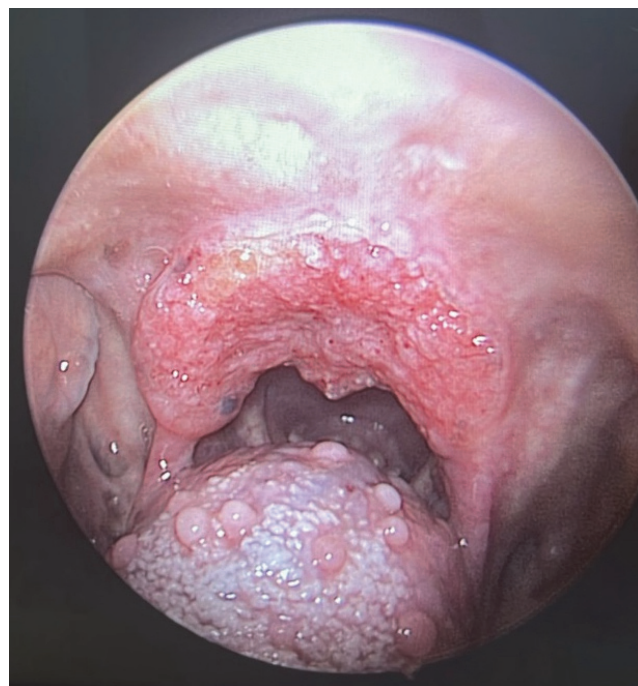
- (A) é associado ao tabagismo. Os exames de estadiamento realizados foram adequados para o planejamento de tratamento. Como se trata de um tumor em estágios iniciais, entre as opções terapêuticas pode-se citar a ressecção endoscópica da lesão, ou a radioterapia isolada.
- (B) é associado ao HPV. Não é necessário nenhum outro exame para estadiamento da lesão e para planejamento de tratamento, pois paciente não é candidato à cirurgia, devido à idade avançada e ao grande porte de um possível procedimento (laringectomia). Deve, portanto, ser

encaminhado para a equipe de oncologia para iniciar quimioterapia.

- (C) é associado ao vírus HPV, portanto é necessária a pesquisa do vírus na biópsia para definição de tratamento. Caso a pesquisa de HPV seja positiva, o paciente é preferencialmente tratado com quimiorradioterapia. Caso negativa, é indicado tratamento cirúrgico (laringectomia parcial).
- (D) é associado ao tabagismo. A tomografia isoladamente não é capaz de avaliar se há metástases à distância, sendo necessário completar o estadiamento com um PET-CT. Se for comprovado tratar-se de um tumor em estágios iniciais, entre as opções terapêuticas, pode-se citar a ressecção endoscópica da lesão, ou a quimiorradioterapia.

95

Paciente procura atendimento na UBS com quadro de odinofagia, perda ponderal de 6 kg e nodulação cervical dolorosa. Ao exame físico, apresentou-se emagrecido, com nódulo palpável em nível IV à direita, doloroso, endurecido e semifixo. Quando realizada a oroscopia e a laringoscopia direta, foi identificada a lesão a seguir:

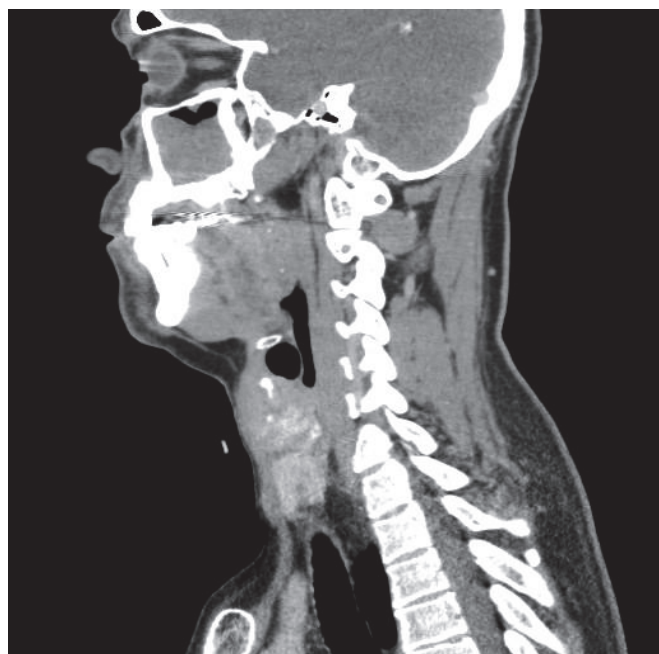
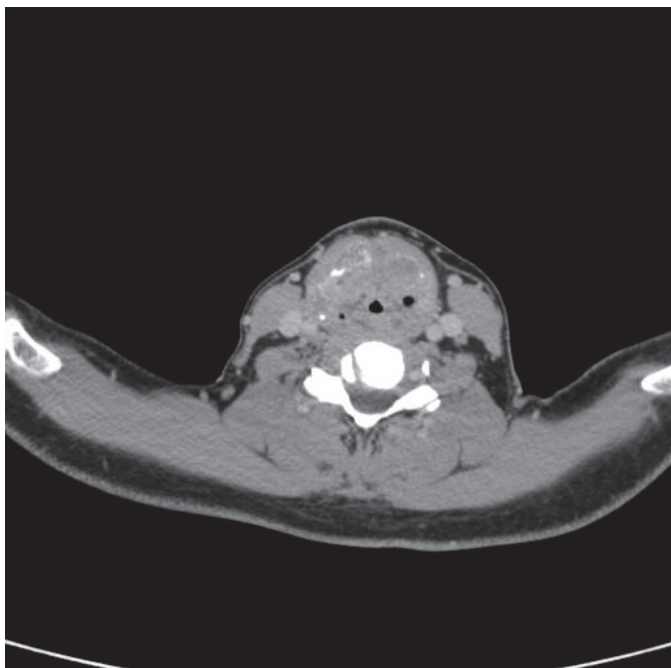


Considerando a imagem apresentada, qual a localização e subsítio da lesão?

- (A) Cavidade oral / palato duro.
- (B) Cavidade oral / base da língua.
- (C) Orofaringe / palato mole.
- (D) Orofaringe / base da língua.

96

Homem, 65 anos de idade, tabagista e etilista. Há 6 meses, apresenta disfonia e disfagia progressivas, perda ponderal de 14 kg no período e, há 1 mês, dispneia aos esforços, com piora ao deitar. Durante a consulta, ao exame físico, apresenta fala entrecortada, respiração ruidosa com presença de estridor, além de múltiplos linfonodos cervicais bilaterais endurecidos e fixos. Paciente traz tomografia de pescoço apresentada a seguir:



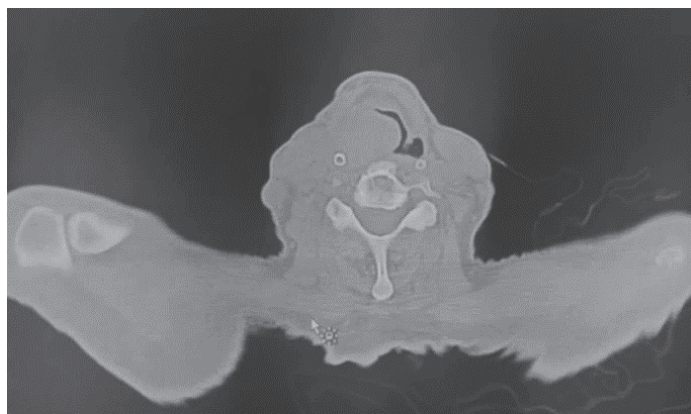
Qual a suspeita diagnóstica e quais devem ser os próximos passos na condução do caso?

(A) O paciente aparenta ter uma neoplasia de orofaringe, um provável carcinoma espinocelular, relacionado ao tabagismo e etilismo. É necessário realizar os demais exames de estadiamento (endoscopia e tomografia de tórax) e iniciar tratamento com radioterapia e quimioterapia.

- (B) O paciente tem uma neoplasia em laringe com sinais de insuficiência respiratória. Em primeiro lugar, é preciso assegurar a via aérea por meio de cricotireoidostomia ou de traqueostomia. Após, é preciso confirmar o diagnóstico histológico, por meio de biópsia, e realizar os demais exames de estadiamento (nasofibroscopia, endoscopia, tomografia de tórax) para definição do tratamento.
- (C) O paciente aparenta ter uma neoplasia em laringe, um provável carcinoma espinocelular relacionado ao tabagismo e etilismo ou à infecção pelo vírus HPV. É necessário realizar biópsia da lesão para confirmar o diagnóstico histológico e, em seguida, prosseguir com tratamento com quimioterapia e radioterapia para tentativa de preservação do órgão.
- (D) O paciente aparenta ter uma neoplasia em orofaringe com sinais de obstrução de via aérea. O primeiro passo é assegurar a via aérea por meio da intubação. Após, é necessário realizar os demais exames de estadiamento (nasofibroscopia, tomografia de tórax e abdome e PET-CT) para definição do tratamento.

97

Paciente do sexo masculino, com diagnóstico de câncer de orofaringe T4a, iniciou tratamento com radioterapia há 5 dias, comparece no pronto-socorro referindo piora da disfagia, sialorreia, dispneia e dor 8/10. Ao exame físico, paciente em ar ambiente, Sat. O₂ de 96%, FC de 115 bpm, ausculta murmúrios vesiculares presentes, apresenta fala entrecortada e ruído respiratório (estridor laríngeo), oroscopia com evidência de lesão vegetante extensa em base de língua. Realizada tomografia computadorizada com a imagem a seguir:



Em relação ao caso apresentado, qual a conduta prioritária no momento?

- (A) Manter paciente em sala de emergência e solicitar avaliação de especialista para traqueostomia.
- (B) Passagem de sonda nasoenteral por endoscopia digestiva alta.
- (C) Realizar analgesia com opioides e passagem de sonda nasoenteral sem auxílio da endoscopia.
- (D) Alta com antibioticoterapia via oral para quadro de pneumonia e interromper momentaneamente a radioterapia.

98

Paciente, com carcinoma epidermoide de laringe, foi submetido à laringectomia total com esvaziamento cervical bilateral dos níveis II a IV, com reconstrução com retalho de músculo peitoral maior. No 5º pós-operatório, passou a apresentar débito em ascensão pelo dreno, com aspecto turvo, associado à hiperemia e calor local em região cervical. Qual complicação pode ter ocorrido no pós-operatório e quais tratamentos podem ser empregados para sua resolução?

- (A) Pode ter se formado uma fístula salivar por meio de deiscência no fechamento da neofaringe. O tratamento deve incluir uso de antibioticoterapia, manter jejum via oral e realizar curativo compressivo cervical. Podem ser usados também secativos orais. Em casos mais graves, pode ser necessária a reabordagem cirúrgica para ressutura do retalho.
- (B) Trata-se de uma fístula linfática, uma complicação sem repercussão clínica e cuja resolução, em geral, é espontânea. É indicado manter o dreno até sua resolução para controle diário do débito. Não há contraindicações à reintrodução da dieta geral por via oral.
- (C) Trata-se de uma fístula salivar formada por uma deiscência no fechamento da neofaringe. Não há repercussão clínica, pois na laringectomia total, há a desconexão entre a via aérea e a via digestiva, de modo que a fístula não causará episódios de aspiração. Deve-se manter o dreno até a resolução da fístula e não são necessários outros cuidados especiais.
- (D) Formou-se uma fístula linfática. Caso seja de baixo débito, não demanda nenhum tratamento específico. Para alto débito, podem ser empregados antibióticos de amplo espectro e uso de dieta enteral exclusiva. Em caso de falha do tratamento conservador, é indicada a reabordagem cirúrgica.

99

A bainha carotídea e o seu conteúdo podem ser encarados seguramente como uma unidade durante os procedimentos cirúrgicos no pescoço. O conteúdo da bainha carotídea inclui todas as estruturas anatômicas a seguir, EXCETO:

- (A) Tronco simpático.
- (B) Artéria carótida comum.
- (C) Artéria carótida externa.
- (D) Veia jugular interna.

100

Qual é a principal diferença entre anestesia geral e sedação consciente?

- (A) A profundidade do estado de inconsciência do paciente
- (B) O fármaco utilizado no procedimento
- (C) A duração do efeito dos fármacos utilizados
- (D) A necessidade ou não de suplemento de oxigênio

101

Com relação à lesão inalatória no paciente queimado, assinale a alternativa correta.

- (A) Lesão por agentes químicos inalados aumenta a produção de secreção brônquica e reduz o movimento ciliar o que aumenta o risco de infecções pulmonares.
- (B) Edema de mucosas, rouquidão, sialorreia são achados primariamente relacionados à intoxicação por monóxido de carbono.
- (C) O contexto ambiental mais frequentemente relacionado à lesão inalatória são queimaduras por álcool em churrasqueiras.
- (D) Na suspeita de lesão inalatória, a administração de antibióticos de amplo espectro está indicada mesmo na ausência de sinais infecciosos.

102

Paciente é diagnosticado com fratura de maxila tipo Lefort I unilateral com desalinhamento. Após redução da fratura, qual ponto de estabilidade, dentre os descritos nas alternativas a seguir, deve ser imobilizado para garantir consolidação óssea adequada?

- (A) Pilar zigomático-maxilar.
- (B) Arco zigomático.
- (C) Margem orbital inferior.
- (D) Parede anterior do seio maxilar.

103

Paciente, 9 anos de idade, é vítima de um trauma nasal em uma aula de judô, quando seu colega bate em sua face involuntariamente com o joelho. Apresenta epistaxe e os pais relatam alargamento aparente do dorso nasal. Tomografia revela fratura dos ossos nasais. Assinale a alternativa correta com relação às fraturas nasais em crianças.

- (A) Hematoma do septo nasal é menos frequente que em adultos.
- (B) Fraturas dos processos frontais da maxila raramente ocorrem em fraturas nasais.
- (C) Epistaxe é sinal altamente sugestivo de fratura nasal.
- (D) Fraturas nasais tipo “livro aberto” são mais comuns que em adultos.

104

Dentre os achados descritos nas alternativas a seguir, qual mais frequentemente se associa à indicação cirúrgica de emergência em fraturas do assoalho da órbita?

- (A) Enoftalmo.
- (B) Enfisema de subcutâneo.
- (C) Parestesia do território do nervo infraorbital.
- (D) Teste de ducção forçada positivo.

105

Paciente com diagnóstico de melanoma por biópsia excisional (lesão menor que 5 mm) com as seguintes características: profundidade (Breslow) 1,3 mm, índice de mitoses por campo: 3, ausência de micrometástases. A ampliação de margens é indicada. Assinale a alternativa correta.

- (A) Fechamento primário do defeito é preferível a extensos descolamentos e rotação de retalhos.
- (B) Exame de congelação para análise de margens é fundamental.
- (C) Exame de congelação para linfonodo sentinela com resultado negativo encerra a necessidade de estudos posteriores.
- (D) A extensão da ressecção independe da localização da lesão primária.

106

Com relação ao carcinoma basocelular, quais das alternativas apresenta as condições que estão relacionadas ao maior risco de desenvolvimento?

- (A) Melanoma prévio e queratose seborreica pigmentada.
- (B) Nevo azul e neurofibromatose.
- (C) Albinismo e xeroderma pigmentoso.
- (D) Nevo verrucoso e psoríase.

107

O surgimento de carcinoma espinocelular pode estar associado à presença de feridas de difícil cicatrização que evoluem com ulceração crônica. Em relação à possível lesão precursora, assinale a alternativa correta.

- (A) Áreas crônicas de fístulas osteocutâneas com osteomielite.
- (B) Úlceras venosas de origem varicosa.
- (C) Mal diabético plantar.
- (D) Epidermólise bolhosa.

108

Com relação às cirurgias do rejuvenescimento facial, assinale a alternativa correta.

- (A) A complicação pós-operatória precoce mais frequente é a formação de hematomas.
- (B) O ramo marginal mandibular é o mais frequentemente lesionado de forma iatrogênica.
- (C) O vetor de tração do sistema musculoaponeurotico superficial (SMAS) mais efetivo para o rejuvenescimento cervical é paralelo à margem mandibular inferior.
- (D) Nas ritidoplastias de plano profundo, a dissecação é realizada entre o plano subcutâneo e o sistema musculoaponeurótico superficial.

109

O envelhecimento facial pode comprometer a adequada função palpebral. Um dos achados é a eversão da pálpebra inferior ou ectrópio palpebral. Seu tratamento é realizado por

- (A) ressecção do excedente de pele palpebral.
- (B) encurtamento horizontal da pálpebra inferior.
- (C) remoção do excedente de bolsas palpebrais inferiores.
- (D) plicatura do músculo orbicular dos olhos.

110

Assinale a alternativa que apresenta as etapas necessárias e a sequência recomendada para uma reconstrução mamária, após uma mastectomia total radical modificada unilateral.

- (A) Reconstrução do revestimento cutâneo, restauração do volume mamário ipsilateral à mastectomia, simetrização mamária contralateral.
- (B) Mastoplastia de simetrização, restauração do volume mamário ipsilateral à mastectomia, reconstrução do complexo areolopapilar no lado mastectomizado.
- (C) Restauração do volume mamário, reconstrução do complexo areolopapilar no lado mastectomizado e mastoplastia de simetrização contralateral.
- (D) Reconstrução do complexo areolopapilar no lado mastectomizado, restauração do revestimento cutâneo e do volume mamário ipsilateral à mastectomia.

111

Com relação ao tratamento cirúrgico de criança com 4 meses de idade e com fissura labiopalatal pré-forame completa unilateral, assinale a alternativa correta.

- (A) A adesão labial é uma conduta frequentemente adotada, cuja indicação independe da dimensão da fissura e tem como objetivo o adequado reposicionamento muscular.
- (B) O tratamento da fenda alveolar nesta fase com uso de enxertos ósseos, denominada enxerto alveolar primário, é a conduta mais segura a fim de evitar déficit de crescimento para a reparação do defeito maxilar.
- (C) As técnicas de avanço e rotação e retalhos são contraindicadas nesta faixa etária, sendo ideais quando se realiza a queiloplastia neonatal.
- (D) A abordagem simultânea das deformidades labial e nasal com reposicionamento anatômico das estruturas é uma conduta adequada e favorece o crescimento facial com menores riscos de deformidades nasolabiais.

112

Paciente apresenta deformidade em extremidade superior caracterizada por ausência de espaço interdigital entre os dedos anular e médio, envolvendo as falanges proximal, média e distal. Exame de imagem revela fusões ósseas entre os componentes esqueléticos das falanges, coincidentes à fusão de tecidos moles. Qual o diagnóstico mais provável do tipo de sindactilia?

- (A) Completa complexa.
- (B) Simples completa.
- (C) Complicada.
- (D) Pós-axial simples.

113

Paciente com 50 kg foi submetida à lipoaspiração convencional em abdome anterior e flancos, com remoção de cerca de 6% do peso corporal, correspondente a 3.000 mL. Foi submetida à infiltração anestésica prévia com volume total de 500 mL, contendo anestésico local (20 mL de lidocaína a 2%) e adrenalina (1 mg). A respeito do caso descrito, assinale a alternativa correta.

- (A) Se comparada à lipoaspiração ultrassônica, o risco de necrose de pele é ainda maior na lipoaspiração convencional.
- (B) A dose de anestésico local utilizada está acima dos limites de segurança e risco para intoxicação anestésica.
- (C) A complicação pós-operatória mais provável a ocorrer neste caso é relacionada às perdas de fluidos corporais.
- (D) A recomendação de segurança para volumes aspirados encontra-se excedida e com alto risco de complicações.

114

Na técnica de abdominoplastia denominada clássica ou convencional é realizado amplo descolamento no plano entre o tecido subcutâneo e a aponeurose dos retos abdominais, limitadas aos rebordos costais superiormente. Após tração inferior do retalho, o excedente de pele e tecido subcutâneo são removidos. Assinale a alternativa correta.

- (A) Após o descolamento do retalho, a principal fonte de irrigação do retalho abdominal são os vasos perfurantes das artérias epigástricas superior e inferior.
- (B) Pontos de adesão são utilizados com o principal objetivo de reduzir o espaço morto e assim reduzir a incidência de seroma.
- (C) Quando existe diástase de retos, a ressecção do excedente de pele deve ser realizada antes da correção da diástase.
- (D) Uma contraindicação absoluta para a realização de abdominoplastia convencional é a presença de cicatriz abdominal longitudinal mediana.

TEXTO PARA AS QUESTÕES 115 E 116

Paciente, 50 anos de idade, do sexo feminino, apresenta trauma fechado em terço distal do membro inferior direito causado por mecanismo compressivo e rotacional (roda do veículo passou por cima de sua perna) há cerca de 3 semanas. Evoluiu com edema importante do membro, dor score 8 em 10 nos primeiros dias, associado a edema, dificuldade de movimentação do pé e parestesia distal. Exames de imagem não constataram lesões ósseas. Foi observado desenvolvimento de área de necrose de pele na porção posterior do terço distal na topografia do tendão calcâneo, pulsos arteriais distais presentes à lesão.

115

O provável mecanismo responsável pelos achados envolve

- (A) rompimento do tendão aquileu causando dificuldade motora e dor ao tentar deambular.
- (B) infecção de partes moles associada ao trauma com dor e flegmão.
- (C) trombose venosa profunda com edema do membro.
- (D) ferimento descolante fechado com desvascularização cutânea e possível síndrome compartimental por lesão muscular responsável pela dor e parestesia.

116

Com relação à conduta frente a área de necrose na projeção do tendão aquileu, a melhor conduta dentre as alternativas, é:

- (A) Desbridamento dos tecidos desvitalizados com preservação de paratendão, colocação de curativo a vácuo para promover granulação e posterior enxertia de pele.
- (B) Curativos com pomada antibiótica até desprendimento da área de necrose.
- (C) Desbridamento agressivo com remoção de paratendão até exposição do tendão e recobrimento com retalho microcirúrgico.
- (D) Escarectomia, fasciotomia e curativos abertos com sulfadiazina de prata.

117

Implantes mamários de silicone são utilizados há várias décadas para mastoplastias de aumento. Dentre as possíveis complicações de seu uso, assinale a alternativa que descreve as complicações mais frequentes.

- (A) Assimetrias e contratura capsular.
- (B) Eventos autoimunes e dor crônica.
- (C) Seroma e infecção.
- (D) Ruptura do implante e linfadenite.

TEXTO PARA AS QUESTÕES 118 E 119

Paciente foi submetido à extensa ressecção de tumor em região de cabeça e pescoço, que determinou um defeito de revestimento mucoso, tecidos musculares e revestimento cutâneo não passível de fechamento primário ou por meio de retalhos locais. Foi indicada reconstrução do defeito com retalho microcirúrgico.

118

Para um defeito como o descrito, qual tipo de retalho é mais adequado para reconstrução?

- (A) Retalho musculocutâneo, com pedículo longo que permita sua dobra, a fim de revestir revestimento oral, revestimento cutâneo e fornecer volume.
- (B) Retalho mucocutâneo a fim de reparar especificamente os defeitos de mucosa e pele.
- (C) Retalho cutâneo, a fim de permitir fechamento da área de defeito de pele, deixando o forro mucoso cicatrizar por segunda intenção.
- (D) Retalho muscular, com enxerto de pele nas áreas mucosa e cutânea a fim de permitir um retalho mais moldável.

119

Assinale a alternativa que apresenta o item mais frequentemente associado à perda de retalhos microcirúrgicos.

- (A) Infecção.
- (B) Tensão na sutura do retalho.
- (C) Fístula salivar.
- (D) Trombose arterial da anastomose.

120

Em paralisias faciais periféricas de origem traumática, em topografia pós-parotídea em que houve lesão de um único segmento de nervo, qual ramo afetado apresenta o melhor prognóstico em termos de chance de recuperação funcional espontânea?

- (A) Bucal.
- (B) Marginal mandibular.
- (C) Frontal.
- (D) Zigomático.

